

Lésions ligamentaires du poignet

Diagnostic difficile aux urgences (impotence)

Toujours rechercher une fracture associée (scaphoïde et radius ++)

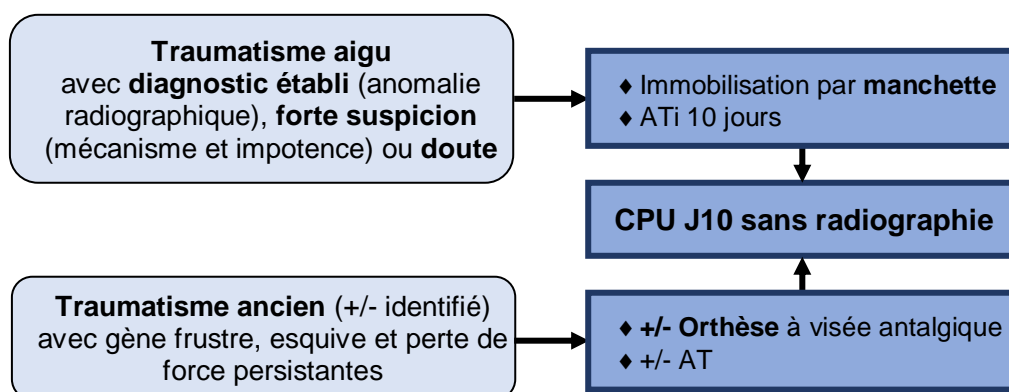
Classification → 3 entités principales

- ◆ **Lésion du ligament scapho-lunaire +++ :**
 - Hyperextension de l'éminence thénar
 - Douleur avec ressaut
- ◆ Lésion du complexe triangulaire (Hypersupination / extension)
- ◆ Lésion du ligament luno-triquétral

Imagerie → Radiographie → Poignet face, profil & 3/4s

Recherche d'un diastasis et / ou d'une superposition

Prise en charge → 2 situations



Information du patient

- ◆ Si indication à une réparation chirurgicale, possible dans les 6 semaines
- ◆ Séquelles : arthrose ; douleur ; perte de force ; raideur