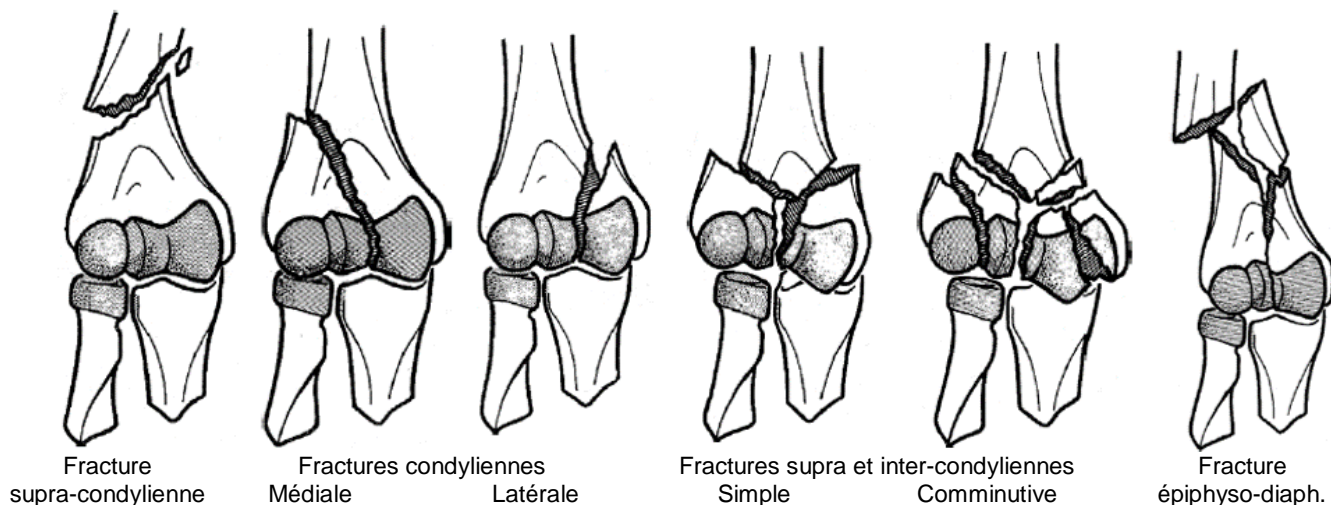


Fractures de l'extrémité inférieure de l'humérus

Rares, complications fréquentes.

Patient jeune / haute cinétique, patient âgé ostéoporotique.

Classification (non exhaustive)



Fracture de l'épicondyle médial = témoin d'une instabilité post-luxation

Imagerie → Radiographie +/- scanner

- ◆ Coude face & profil
- ◆ Scanner si doute

Vérifier l'absence...

- ❖ ... de lésions associées → Fractures de l'olécrâne fréquentes
- ❖ ... de complications
 - ◆ Cutanées (fréquentes) :
 - Ouvertures (immédiates)
 - Souffrance (retardées) → ++ si fractures des piliers
 - ◆ Atteintes neurologiques (**nerf radial** > médian et ulnaire)
 - ◆ Atteintes vasculaires (rares)

Prise en charge (hors complication)

→ Avis / Hospit., immobilisation temporaire par :

- ◆ Attelle plâtrée postérieure BABP
- ET
- ◆ Coude au corps (immobilisation de l'épaule)