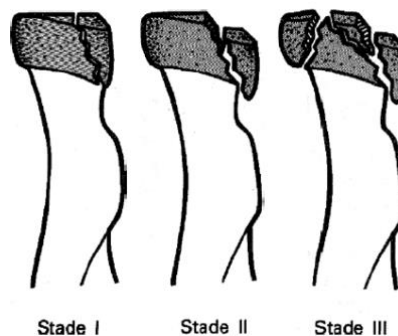


Fractures de l'extrémité supérieure du radius

Rares. Mécanisme indirect.

Classification

- ◆ Fractures de la tête radiale (Mason Modifié) :
 - Stade 1 : Non déplacées (< 2mm)
 - Stade 2 : Déplacées (> 2mm) ou angulée
 - Stade 3 : Comminutives (> 3 fragments)
 - Stade 4 : Luxation associée
- ◆ Fractures du col radial rares (enfant ++)



Imagerie → Radiographie +/- scanner

- ◆ Coude face, profil & 3/4s → Recherche d'une hémarthrose ++
- ◆ Poignet face, profil & 3/4s
- ◆ Scanner au moindre doute

Hémarthrose post-traumatique du coude = fracture de la tête radiale jusqu'à preuve du contraire

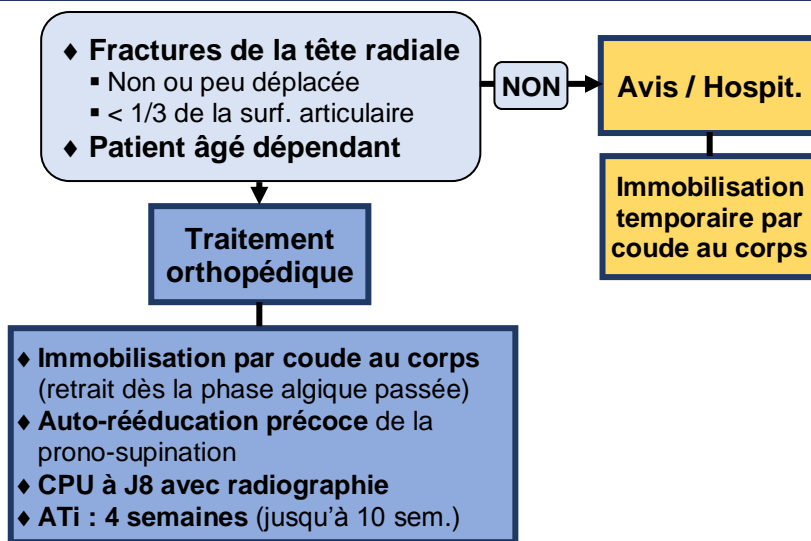
Vérifier l'absence...

❖ ... de lésions associées

- ◆ Luxation de la tête radiale (stade IV)
- ◆ Fractures des autres fragments osseux de l'extrémité supérieure de l'avant-bras
- ◆ Fractures du condyle latéral de l'humérus ; de l'épicondyle médial (luxation)
- ◆ Fractures du poignet (carpe)
- ◆ Luxation radio-ulnaire distale

❖ ... de complications → Aucune si isolée

Prise en charge



Information du patient

- ◆ Rééducation prolongée 6 à 10 semaines
- ◆ Séquelles : enraidissement de la prono-supination ; perte de l'extension complète

Syndrome d'Essex-Lopresti = Association :

- ◆ Fracture +/- luxation de la tête radiale
 - ◆ Luxation radio-ulnaire distale
 - ◆ Rupture de la membrane interosseuse
- **Instabilité complète de l'avant-bras**
- **Hospitalisation**