

# Les microangiopathies thrombotiques aux urgences

## Thrombotic microangiopathy in emergency medicine

O. Gardy · J. Gay · D. Pateron · P. Coppo

Reçu le 29 mai 2013 ; accepté le 13 août 2013  
© SFMU et Springer-Verlag France 2013

**Résumé** Les microangiopathies thrombotiques (MAT) sont caractérisées par une anémie hémolytique, une thrombopénie et une souffrance viscérale en rapport avec la formation de thrombi dans les vaisseaux de la microcirculation. Elles sont rares avec une incidence de six à huit cas/million d'habitants par an. On distingue différents types. Les plus connues sont le purpura thrombotique thrombocytopénique, caractérisé par une atteinte cérébrale avec une thrombopénie profonde, le syndrome hémolytique et urémique (SHU) ayant une atteinte rénale sévère. Un syndrome de MAT peut également s'observer dans certains contextes : cancer, infection par le virus de l'immunodéficience humaine, transplantation ou grossesse. Les microangiopathies sont des maladies graves, mais leur pronostic peut être excellent si elles sont diagnostiquées rapidement et traitées correctement, d'où le rôle primordial de l'urgentiste. Les progrès réalisés ces dernières années dans la compréhension des mécanismes physiopathologiques ouvrent des perspectives de thérapeutiques ciblées qui devraient améliorer encore leur pronostic.

**Mots clés** Microangiopathie thrombotique · Purpura thrombotique thrombocytopénique · Syndrome hémolytique et urémique · Urgence · Défaillance d'organe

**Abstract** Thrombotic microangiopathy is characterized by hemolytic anemia, thrombocytopenia, and visceral disorders associated with the formation of thrombi in the microcirculation vessels. They are rare, with an incidence of 6–8 cases/million inhabitants per year. The best known form of thrombotic microangiopathy is the thrombotic thrombocytopenic purpura, characterized by brain damage, thrombocytopenia, and hemolytic uremic syndrome with severe renal impairment. A syndrome of thrombotic microangiopathy can also be observed in some contexts such as cancer, infection by the human immunodeficiency virus, transplantation, or pregnancy. The microangiopathies are severe diseases, but their prognosis can be excellent if they are quickly diagnosed and properly treated. This underlines the crucial role of emergency physicians. Progress during the recent years in understanding the physiopathology indicates some ways of targeted therapeutic that should further improve the prognosis of the disease.

**Keywords** Thrombotic microangiopathy · Thrombotic thrombocytopenic purpura · Hemolytic uremic syndrome · Emergency · Organ failure

---

O. Gardy · D. Pateron (✉)  
Service des urgences,  
centre hospitalier universitaire Saint-Antoine,  
Assistance publique–Hôpitaux de Paris,  
184, rue du Faubourg-Saint-Antoine,  
F-75012 Paris, France  
e-mail : dominique.pateron@sat.aphp.fr

J. Gay · P. Coppo  
Centre de référence des microangiopathies thrombotiques,  
département d'hématologie, hôpital Saint-Antoine,  
UPMC (université Paris-VI), F-75012 Paris, France

O. Gardy · D. Pateron  
Université Pierre-et-Marie-Curie, Paris-VI, France

J. Gay · P. Coppo  
Inserm U1009, institut Gustave-Roussy, Villejuif, France

## Introduction

Le diagnostic de microangiopathie thrombotique (MAT) doit être évoqué devant l'association d'une anémie hémolytique mécanique et d'une thrombopénie périphérique. La présence d'une défaillance d'organe conforte le diagnostic. On distingue différents types de MAT : le purpura thrombotique thrombocytopénique (PTT), le syndrome hémolytique et urémique (SHU) et le HELLP syndrome (Hemolysis, Elevated Liver enzymes, Low Platelet count) chez la femme enceinte. Un syndrome de MAT peut également s'observer au cours d'une pathologie tumorale, d'une infection par le virus de l'immunodéficience humaine (VIH), dans les suites d'une greffe de cellules souches hématopoïétiques ou au

cours d'un syndrome des antiphospholipides. Il peut être associé à la prise de médicament ou de toxique.

Cette revue a pour objectif de souligner le rôle capital de l'urgentiste qui doit établir un diagnostic rapidement et instituer un traitement adapté afin d'en améliorer le pronostic.

## Prise en charge aux urgences

### Motifs de recours

On distingue deux circonstances de recours des patients aux urgences amenant à diagnostiquer une MAT. Au cours de la première, le patient consulte pour une plainte somatique non spécifique (comme une faiblesse au niveau d'un membre ou des troubles de la parole) pouvant traduire une défaillance d'organe et faisant découvrir secondairement une bicytopenie. Au cours de la seconde, plus rare, le patient consulte avec les résultats d'une numération formule sanguine retrouvant une bicytopenie, réalisée en ville devant un syndrome anémique et/ou hémorragique.

### Examen clinique

Devant une suspicion de syndrome de MAT, il est nécessaire de rechercher cliniquement des éléments immédiats de gravité, comme en particulier une défaillance d'organe : déficit d'un membre, déficit hémicorporel, troubles de la parole, convulsion ou amaurose transitoire témoignant d'une atteinte cérébrale, défaillance hémodynamique traduisant une atteinte cardiaque et/ou surrénalienne, ou hypertension artérielle sévère résultant le plus souvent d'une insuffisance rénale sévère. Un syndrome douloureux abdominal peut traduire une atteinte intestinale ou pancréatique, ou une perforation digestive. L'ictère est en rapport avec l'hémolyse. Il faut également rechercher un syndrome infectieux, pouvant avoir joué le rôle de facteur déclenchant de l'épisode de MAT (en particulier dans le PTT et le SHU). Le tableau clinique peut associer un syndrome anémique ainsi qu'un syndrome hémorragique se traduisant par un purpura thrombopénique, des ecchymoses ou un saignement viscéral. Dans le PTT, une fébricule est classique [1–3].

### Examens complémentaires

#### Diagnostic positif de MAT

Il convient de mettre en évidence une anémie hémolytique mécanique associée à une thrombopénie. Outre la baisse de l'hémoglobine, le taux de réticulocytes est élevé (> 120 g/l) témoignant du caractère régénératif, et l'hémolyse se traduit par une élévation du taux de bilirubine libre et un taux d'haptoglobine bas ou indosable. Le taux de LDH

élevé est en rapport avec l'hémolyse mais aussi avec la souffrance tissulaire des organes. La présence de schizocytes associée à un test de Coombs négatif témoignent de l'aspect mécanique de l'anémie. La recherche de schizocytes doit être répétée plusieurs jours de suite pour augmenter la sensibilité de l'examen (Tableau 1).

L'étude de l'hémostase (temps de céphaline activée, temps de Quick, dosage du fibrinogène plasmatique) est le plus souvent normale. Le taux de D-dimères peut être modérément élevé. Un myélogramme est pratiqué s'il existe un doute sur le caractère périphérique de la thrombopénie, tout particulièrement chez les patients ayant, ou chez lesquels on suspecte une pathologie associée (infection par le VIH, pathologie maligne).

### Évaluation des défaillances d'organe

Un électrocardiogramme est nécessaire en cas de douleur thoracique. Le dosage de la troponine est systématique, car il peut permettre de mettre en évidence une atteinte cardiaque infraclinique. En cas de signe de localisation neurologique, une IRM cérébrale doit être réalisée.

L'ionogramme sanguin et urinaire avec créatinine sérique peut retrouver une insuffisance rénale. Un recueil des urines pour dosage de la protéinurie des 24 heures et l'étude du sédiment urinaire doivent être réalisés.

### Recherche d'un facteur déclenchant ou d'un contexte favorisant

Un bilan infectieux est pratiqué en fonction des signes d'appel (notamment une analyse bactériologique des selles et l'écouvillonnage rectal à la recherche de shigatoxine en cas d'insuffisance rénale, même s'il n'existe pas de diarrhée), une sérologie VIH et un dosage de bêta-HCG plasmatiques. La recherche d'anticorps antinucléaires est utile, car ils sont souvent associés à un déficit sévère acquis en

**Tableau 1** Examens paracliniques à réaliser devant une suspicion de microangiopathie thrombotique.

NFS, plaquettes
Réticulocytes
Recherche répétée de schizocytes
Ionogramme sanguin et urinaire
Protéinurie
Fer sérique, ferritinémie
Haptoglobine
Dosage en folates, vitamine B12
Test de Coombs érythrocytaire et plaquettaire
Taux de prothrombine et temps de céphaline activé
Fibrinogène

ADAMTS13 (*a disintegrin and metalloproteinase with thrombospondin type 1 repeats*, 13<sup>e</sup> membre) et permettent de suggérer fortement le diagnostic de PTT acquis [3]. La recherche d'anticorps anti-ADN natif (en cas de positivité des anticorps antinucléaires) et d'anticorps antiphospholipides permet de rechercher une maladie auto-immune associée. L'exploration standard du complément (C3, C4, CH50) permet de rechercher un syndrome lupique, mais aussi un déficit en C3 pouvant témoigner d'une dérégulation de la voie alterne du complément.

### Exploration d'ADAMTS13

Son exploration repose sur des tests relevant du domaine de la recherche clinique et dont l'expertise nationale est limitée aux laboratoires référents. L'absence de test d'urgence permettant de mesurer l'activité d'ADAMTS13 place ce paramètre au niveau d'une documentation rétrospective du diagnostic d'une poussée de PTT. Par conséquent, l'étude de l'activité d'ADAMTS13 ne doit pas retarder le traitement. Une hiérarchie dans l'organigramme des tests ADAMTS13 à réaliser devant une suspicion de MAT doit être respectée : d'abord, mesure de l'activité d'ADAMTS13, puis si l'activité est inférieure à 10 %, titrage des IgG anti-ADAMTS13 et recherche d'activité inhibitrice circulante [4].

### Documentation histopathologique

Une biopsie rénale n'est pas nécessaire pour poser le diagnostic de PTT ou de SHU STEC+ (Shigatoxine *Escherichia coli*) de l'enfant. Elle peut être indiquée dans le SHU atypique chez l'adulte ou l'enfant en cas de doute diagnostique ou lorsque l'insuffisance rénale persiste, afin d'évaluer le pronostic rénal.

### Diagnostiques différentiels

#### Devant une anémie hémolytique

Il faut évoquer : une hémolyse immune (anémie hémolytique auto-immune), immunoallergique (médicamenteuse, rare), mécanique (MAT, valve cardiaque), infectieuse (paludisme) et toxique (venins de serpent, champignons vénéneux...). Chez l'enfant, il faut également penser aux anémies hémolytiques corpusculaires comme les anomalies de membrane (Minkowski-Chauffard) ou les anomalies du système enzymatique de l'hématie (déficit en G6PD) mais aussi les anomalies de l'hémoglobine (drépanocytose et thalassémie).

Dans le cadre d'une anémie de Biermer, le patient peut se présenter avec un tableau neurologique, une thrombopénie, une anémie avec schizocytes et augmentation de la bilirubine libre et des LDH.

#### Devant une thrombopénie

Il faut évoquer : une coagulation intravasculaire disséminée (les D-dimères peuvent être modérément augmentés au cours des MAT), une thrombopénie induite par l'héparine de type II, une cause auto-immune ou infectieuse.

#### Devant l'association anémie hémolytique et thrombopénie

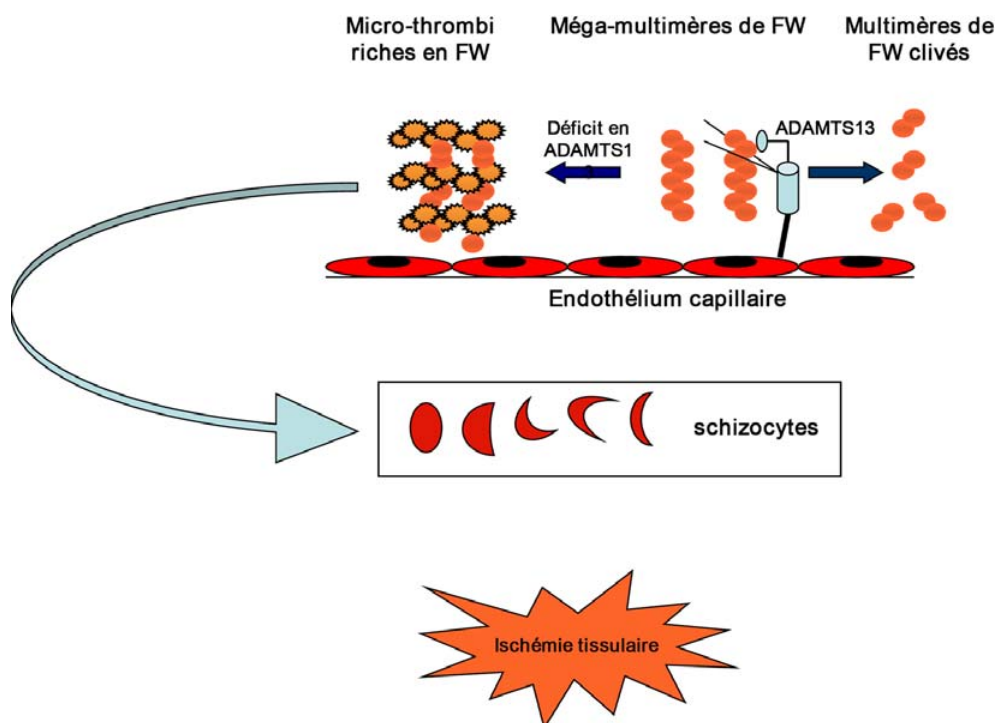
On peut retrouver le syndrome d'Evans (test de Coombs positif), l'accès palustre (parasitémie) et l'anémie de Biermer (réticulocytes bas et carence en vitamine B12).

### Formes cliniques

#### Purpura thrombotique thrombocytopénique

#### Physiopathologie

La survenue d'un PTT (ou syndrome de Moschcowitz) résulte d'une rupture de l'équilibre entre les propriétés adhésives des multimères de facteur Willebrand (FW) vis-à-vis des plaquettes d'une part et la fonction de clivage des multimères de FW par la protéine ADAMTS13 d'autre part. Physiologiquement, les multimères les plus grands du FW dits « mégamultimères » subissent un clivage par ADAMTS13, ce qui permet de limiter leur capacité adhésive vis-à-vis des plaquettes. À l'occasion d'un déficit sévère en ADAMTS13 (activité < 10 % de l'activité normale), les mégamultimères de FW s'accumulent dans le plasma et à la surface des cellules endothéliales, ce qui aboutit à l'activation des plaquettes et à la formation de microthrombi au sein de la microcirculation de la majorité des organes. Ce phénomène peut être favorisé (modèle du « double événement ») par une activation endothéliale (comme au cours d'une infection) au cours de laquelle des quantités plus importantes de FW sont libérées dans la circulation (Fig. 1). Le déficit sévère en ADAMTS13 (Tableau 2) s'explique par deux mécanismes : l'un héréditaire (< 5 % des cas) lié à des mutations du gène d'ADAMTS13 et qui se superpose globalement aux rares formes pédiatriques, l'autre acquis (> 95 % des cas) lié à des autoanticorps dirigés contre ADAMTS13 et qui correspond aux formes de l'adulte. Le déficit sévère en ADAMTS13 est spécifique du PTT, puisque l'activité d'ADAMTS13 a été retrouvée normale ou au moins détectable dans la majorité des SHU, mais aussi au cours des autres syndromes de MAT comme le HELLP syndrome, le syndrome catastrophique des antiphospholipides et les MAT en contexte d'allogreffe de cellules souches hématopoïétiques [4].



**Fig. 1** Mécanismes physiopathologiques aboutissant à la formation de microthrombi dans le PTT. À l'occasion d'une agression (le plus souvent d'origine infectieuse), les cellules endothéliales activées par différents composants libèrent dans le plasma des substances proagrégantes, comme en particulier des mégamultimères de facteur Willebrand (FW) [ronds orange], qui augmentent l'agrégabilité des plaquettes (soleils orange). Dans un contexte de déficit sévère en ADAMTS13, les mégamultimères de FW s'accumulent et favorisent la formation de microthrombi dans les capillaires de différents organes comme le cerveau, le rein ou le tube digestif.

FT : facteur tissulaire ; facteur VIIa : facteur VII activé ; FW : facteur Willebrand ; STX : shigatoxine ; TNF : *tumor necrosis factor* ; IL : interleukine ; Gp Ib : glycoprotéine Ib

### Diagnostic

Dans sa forme acquise, le PTT survient préférentiellement au cours de la quatrième décennie, chez les sujets noirs ou d'Afrique du Nord et les femmes (3 femmes/2 hommes).

L'incidence du PTT est d'environ quatre cas/million d'habitants par an. Le début brutal de la maladie est parfois précédé d'une phase prodromique. Typiquement, le PTT associe cinq signes cardinaux : fièvre (59 à 98 % des cas), insuffisance rénale (50 % des cas), atteinte cérébrale (50 à 92 % des cas), anémie hémolytique mécanique et thrombopénie périphérique. Les causes de décès sont indiquées dans le Tableau 3 [5].

L'atteinte cérébrale est caractérisée par son apparition brutale et sa fugacité ; elle peut atteindre différents territoires de manière intermittente, à quelques heures d'intervalle. Les autres manifestations (atteinte digestive, pancréatique, cardiaque) [5,6] témoignent du caractère disséminé du PTT. Il doit cependant être évoqué devant une bicytopenie (thrombopénie et anémie avec schizocytes) associée ou non à une défaillance d'organe. Une hyperleucocytose à polynucléaires neutrophiles est fréquente (en général  $< 20 \times 10^9/l$ ).

Le PTT héréditaire (anciennement appelé syndrome d'Upshaw-Schulman) est une maladie autosomique récessive évoluant par poussées. La première poussée de la maladie a lieu en général avant l'âge de dix ans et dans plus de 50 % des cas dès la naissance [7]. Chez le nouveau-né, l'hémolyse et la thrombopénie inexplicables motivent parfois une exsanguinotransfusion. Au début, les poussées sont totalement régressives, puis peut apparaître une défaillance viscérale chronique (notamment rénale et cérébrale).

### Traitement

Le traitement du PTT est toujours une urgence (Fig. 2) [8]. Dans la forme acquise, le traitement repose sur des échanges plasmatiques (apport de plasma donc d'ADAMTS13). Si les échanges plasmatiques ne sont pas réalisables immédiatement, des perfusions de grands volumes de plasma (30 ml/kg par jour) peuvent être débutées. Les échanges plasmatiques sont à poursuivre jusqu'à la normalisation du taux de plaquettes ( $> 150 \times 10^9/l$ ) pendant au moins 48 heures. Une corticothérapie (1,5 mg/kg par jour pendant 3 semaines) est associée aux échanges plasmatiques. Des transfusions

**Tableau 2** Classification des syndromes de microangiopathie thrombotique en fonction de l'activité de l'ADAMTS13.

<p><b>Déficit sévère en ADAMTS13 (Purpura thrombotique thrombocytopénique)</b></p> <ol style="list-style-type: none"> <li>Déficit héréditaire</li> <li>Déficits acquis idiopathiques</li> <li>Déficits acquis associés à un contexte particulier : <ul style="list-style-type: none"> <li>Infection VIH</li> <li>Ticlopidine</li> <li>Cancers</li> <li>Grossesse</li> </ul> </li> </ol> <p><b>Activité ADAMTS13 détectable (syndrome hémolytique et urémique)</b></p> <ol style="list-style-type: none"> <li>SHU STEC+</li> <li>SHU atypique + <i>S. pneumoniae</i></li> <li>SHU atypique + dysfonction du complément : <ul style="list-style-type: none"> <li>Mutations : facteur H, CFHR, facteur I, MCP/CD46, facteur B, C3, thrombomoduline, gènes de fusion entre le facteur H et CFHR1, DGKE</li> <li>Autoanticorps : anticorps antifacteur</li> </ul> </li> <li>SHU atypique + anomalies du métabolisme des cobalamines</li> </ol> <p><b>Activité ADAMTS13 détectable (autres)</b></p> <ol style="list-style-type: none"> <li>Autres syndromes de MAT : <ul style="list-style-type: none"> <li>VIH (souvent au stade sida)</li> <li>Cancer (souvent disséminé)</li> <li>Maladies systémiques</li> <li>Médicaments</li> </ul> </li> <li>HELLP syndrome : <ul style="list-style-type: none"> <li>sVEGF-R1, sEndogline, dysfonction du complément</li> </ul> </li> <li>HTA maligne, SCAP, TIH de type II, MVO, CIVD sévère</li> </ol>
---

érythrocytaires sont en général nécessaires pour maintenir un taux d'hémoglobines supérieur ou égal à 8 g/dl. Les transfusions plaquettaires sont, par contre, contre-indiquées, car elles risquent d'entretenir ou de majorer les microthrombi. Au diagnostic, un déficit sévère en ADAMTS13 associé à des anticorps anti-ADAMTS13 peut justifier l'introduction de rituximab en cas de réponse suboptimale aux échanges plasmatiques.

En cas d'aggravation malgré l'introduction de rituximab, des échanges plasmatiques à un rythme de deux fois par jour, des injections hebdomadaires de vincristine, des bolus de cyclophosphamide ou une splénectomie peuvent être proposés.

### Évolution et pronostic

Le traitement standard permet d'obtenir une guérison dans environ 80 % des cas. La sévérité de l'atteinte cérébrale ainsi qu'un âge avancé augmentent le risque de décès. Il est de

**Tableau 3** Causes de décès en cas de microangiopathies thrombotiques [5].

Causes	% (n = 57)
Infections nosocomiales	40
Infarctus du myocarde	22
Accident vasculaire cérébral ischémique	18
Embolie pulmonaire	6
Insuffisance rénale	3
Ischémie mésentérique	3
Hémorragie alvéolaire	3

23 à 43 % chez les plus de 60 ans contre 4 à 17 % chez les moins de 60 ans [9,10].

L'étude d'ADAMTS13 lors de la rémission permet d'évaluer le risque de rechute qui est environ de 40 % en cas de déficit persistant [11].

### Syndrome hémolytique et urémique

On distingue le SHU associé à une infection à entérobactérie et le SHU survenant en dehors d'une infection à entérobactérie, appelé SHU atypique (Tableau 4).

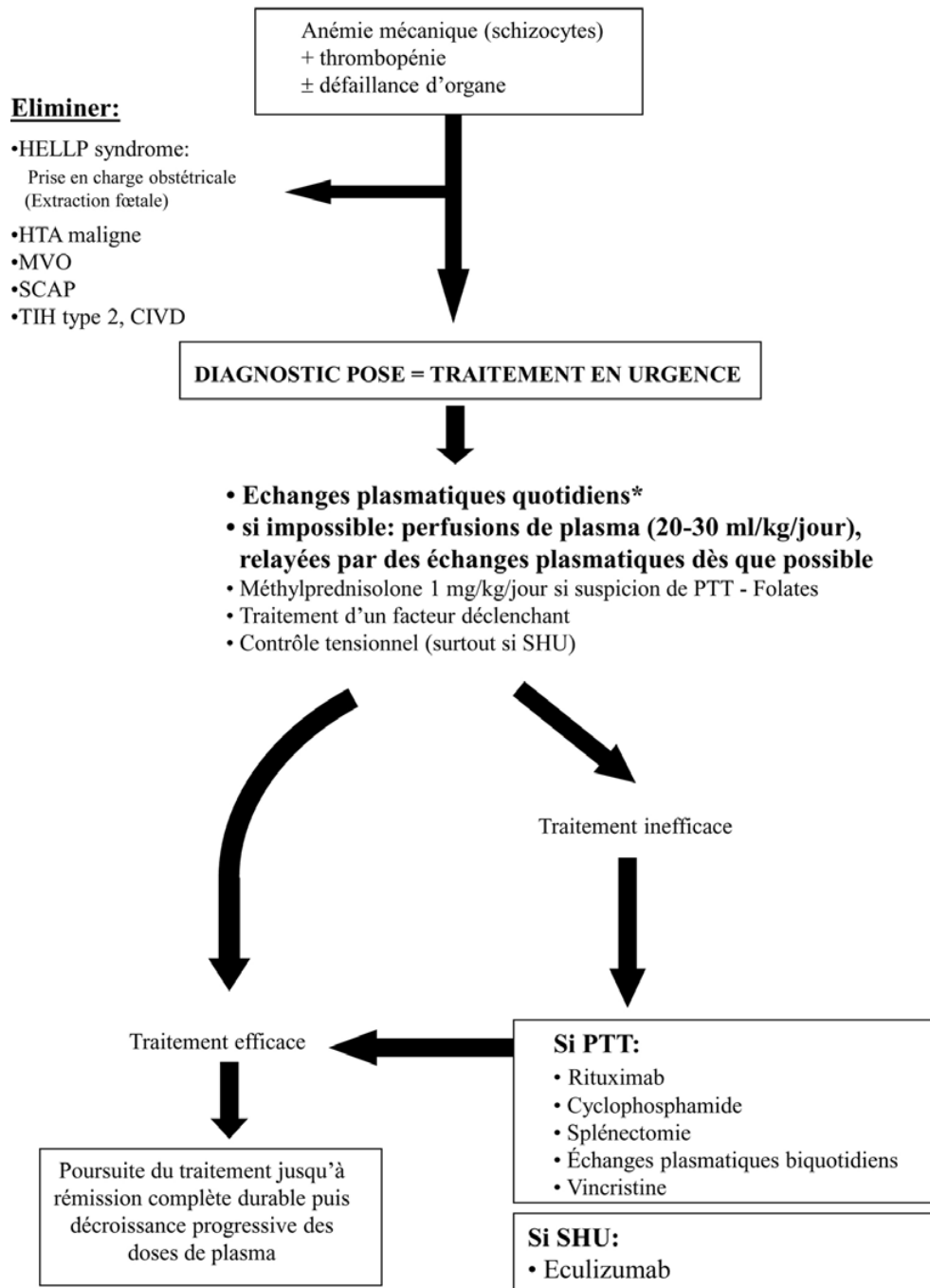
### Physiopathologie

Le SHU associé à une infection à entérobactérie survient dans les dix jours après un épisode de colite à *E. coli* (*E. coli* O157:H7 le plus souvent) ou à *Shigella dysenteriae*. Ces bactéries sécrètent des toxines appelées shigatoxines pour *S. dysenteriae* et toxines shiga-like pour *E. coli* (STEC). Les bactéries sont contractées à l'occasion de la consommation de produits laitiers, de charcuterie ou par l'ingestion d'eau souillée ou de crudités ayant été en contact avec celle-ci. Les toxines libérées dans la lumière du tube digestif traversent la bordure en brosse et sont transportées jusqu'aux cellules endothéliales des capillaires de la microcirculation rénale. Ces toxines entraînent, d'une part, l'activation ou la mort des cellules endothéliales et, d'autre part, l'expression de facteurs tissulaires à la surface de ces cellules, aboutissant à la formation de microthrombi (Fig. 3) [12].

La physiopathologie du SHU atypique se caractérise par une dysrégulation du complément, qui peut être identifiée dans près de 70 % des cas, comme responsable de dépôts de complément à la surface de l'endothélium, mais aussi d'un défaut de protection de l'endothélium vis-à-vis de différentes agressions. Ces événements concernent en particulier l'endothélium de la microcirculation rénale (Fig. 4). Comme dans le PTT, un épisode de SHU atypique est classiquement déclenché par des infections (VIH, pneumocoques chez l'enfant), des modifications hormonales (grossesse et post-partum). Il peut également survenir au cours



## Diagnostic de MAT = traitement en urgence



**Fig. 2** Attitude thérapeutique chez un patient atteint de microangiopathie thrombotique \* Les échanges plasmatiques ne sont pas systématiquement indiqués dans le SHU STEC+. Ils se discutent en cas d'atteinte cérébrale, parfois en association à une immunoabsorption - HELLP : *hemolysis elevated liver enzymes low platelet count* ; HTA : hypertension artérielle ; MVO : maladie veino-occlusive ; SCAP : syndrome catastrophique des antiphospholipides ; TIH : thrombopénie induite par l'héparine ; CIVD : coagulation intravasculaire disséminée ; EP : embolie pulmonaire

**Tableau 4** Récapitulatif des formes cliniques de purpura thrombotique thrombocytopénique (PTT) et de syndrome hémolytique et urémique (SHU) associé à une bactérie productrice de shigatoxine (STEC+) ou atypique.

	PTT	SHU STEC+	SHU atypique
Terrain	Femme, 40 ans	Enfant	Tout âge
Clinique	Fièvre	Diarrhée glairosanglante (STEC+)	HTA
	Atteinte neurologique brutale et fugace	HTA	Oligurie
	Recherche autres manifestations (digestives, cardiaques)	Oligurie	Recherche d'une souffrance multisystémique (neurologique, cardiaque...)
		Recherche d'une souffrance multisystémique (neurologique, cardiaque...)	
Examens complémentaires	Anémie hémolytique	Anémie hémolytique	Anémie hémolytique
	Thrombopénie profonde (< 30 g/l)	Thrombopénie (souvent ≥ 30 g/l)	Thrombopénie (souvent ≥ 30 g/l)
	Insuffisance rénale	Insuffisance rénale	Insuffisance rénale
	Bilan infectieux	L'analyse bactériologique	Anomalies de la voie alterne
	Sérologie VIH	des selles et l'écouvillonnage nasal	du complément
ECG	retrouvent une shigatoxine		
ADAMTS13	Déficit sévère	Activité détectable	Activité détectable
Traitement	Échanges plasmatiques ± rituximab	Symptomatique	Échanges plasmatiques
	Corticothérapie	IEC/ARA II pour TA	Éculizumab
	Transfusion de culot globulaire	120/80 mmHg	IEC/ARA II pour TA 120/80 mmHg
	Supplémenter en folates	Correction pertes	Transfusion de culot globulaire
	Traitement facteur déclenchant	hydroélectrolytiques	
		Transfusion de culot globulaire Quand atteinte neurologique : échange plasmatique	

PTT : purpura thrombotique thrombocytopénique ; SHU : syndrome hémolytique et urémique ; HTA : hypertension artérielle ; VIH : virus de l'immunodéficience humaine ; ECG : électrocardiogramme ; ADAMTS : *a disintegrin and metalloproteinase with thrombospondin type 1 repeats*, 13<sup>e</sup> membre ; IEC : inhibiteur de l'enzyme de conversion ; ARA II : antagonistes des récepteurs à l'angiotensine II.

d'une maladie auto-immune, d'un cancer ou d'un traitement par chimiothérapie ou médicaments inhibiteurs de l'angiogénèse (anti-VEGF [*vascular-endothelial growth factor*]). Plusieurs mutations peuvent s'observer chez un même malade. La pénétrance de ces anomalies génétiques est variable. Elles représentent des facteurs de risque mais sont insuffisantes à elles seules pour développer un SHU. Plus des deux tiers des patients porteurs d'une ou plusieurs anomalies du complément présentent des symptômes cliniques en faveur d'un processus infectieux (tableau d'allure grippe, gastroentérite, infection des voies aériennes supérieures) dans les jours précédant le diagnostic de SHU, ce qui souligne le rôle des facteurs environnementaux et explique que le risque de faire un SHU couvre toute la vie [13].

### Diagnostic

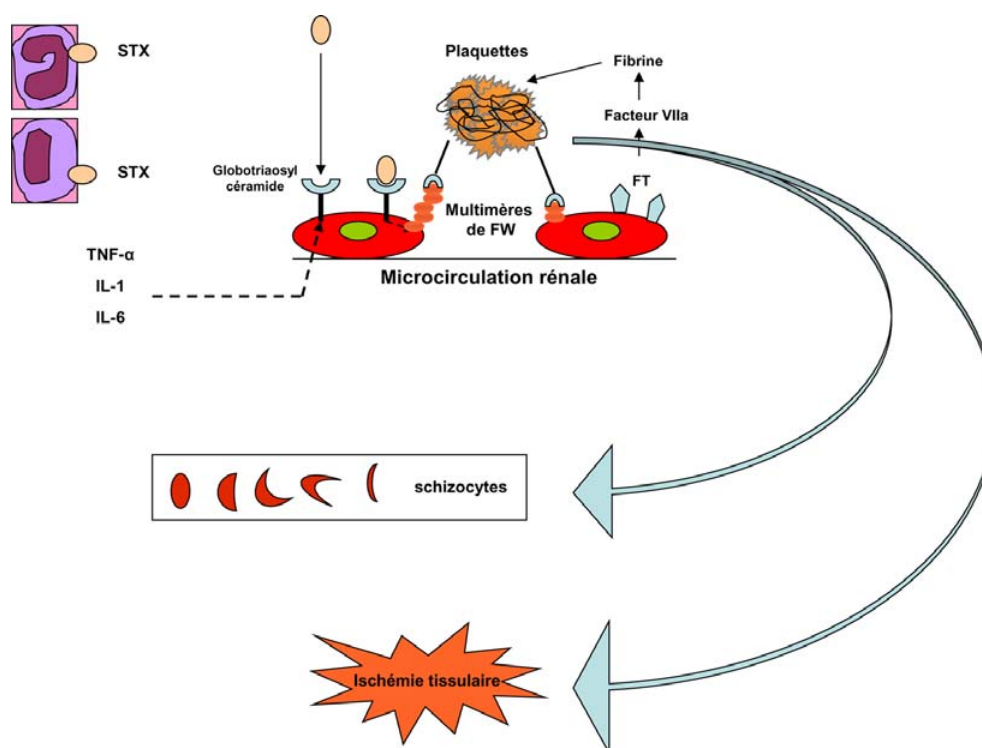
Un SHU peut être observé à tout âge, mais le SHU STEC+ est surtout fréquent chez l'enfant, dès l'âge d'un mois. On retrouve typiquement une diarrhée glairosanglante, une

insuffisance rénale organique sévère, une hypertension artérielle et parfois une atteinte du système nerveux central. La maladie se manifeste plus rarement par une atteinte multiviscérale.

L'anémie du SHU a les mêmes caractéristiques que celle du PTT. En revanche, la thrombopénie est moins profonde. L'activité d'ADAMTS13 est détectable (> 20 % de l'activité normale).

### Traitement

Le traitement est avant tout symptomatique [12] : séances d'hémodialyse et traitement de l'HTA (inhibiteurs de l'enzyme de conversion ± antagonistes du récepteur à l'angiotensine II). L'objectif tensionnel est de 120/80 mmHg. Dans le SHU STEC+, un traitement de fond par plasma ne semble pas modifier la survie [14], mais des échanges plasmatiques sont classiquement réalisés chez les patients ayant une atteinte cérébrale. L'antibiothérapie reste discutée [14,15]. Dans le SHU atypique, les échanges plasmatiques quotidiens



**Fig. 3** Mécanismes physiopathologiques aboutissant à la formation de microthrombi dans le SHU typique/STEC+. La shigatoxine, transportée par les polynucléaires et les monocytes, active les cellules endothéliales directement et par l'intermédiaire de cytokines inflammatoires et du TNF- $\alpha$ . Les cellules endothéliales activées expriment à leur surface du facteur Willebrand de haut poids moléculaire et du facteur tissulaire, à l'origine de la formation de microthrombi. Des microparticules endothéliales chargées de molécules de complément à leur surface participent également au processus d'activation endothéliale FT : facteur tissulaire ; facteur VIIa : facteur VII activé ; FW : facteur Willebrand ; STX : shigatoxine ; TNF : *tumor necrosis factor* ; IL : interleukine ; Gp Ib : glycoprotéine Ib

sont le traitement de première intention. Plus récemment, l'identification d'une dérégulation du système du complément chez la majorité des patients a justifié l'administration d'anticorps monoclonaux dirigés contre la fraction C5 du complément (éculizumab, Soliris<sup>®</sup>, alexion). Cet anticorps permet ainsi d'inhiber en particulier la formation du complexe d'attaque membranaire C5b-9 et de l'anaphylatoxine C5a. Ainsi, l'administration d'éculizumab a permis d'observer une disparition des manifestations de MAT dans 80 à 88 % des cas et une amélioration considérable de la fonction rénale, permettant de suspendre les dialyses chez plus de 70 % des patients. L'éculizumab qui a obtenu l'AMM dans cette indication devrait donc permettre de transformer le pronostic à court et à long terme du SHU atypique et devient le traitement de première intention du SHU atypique [16,17].

### Syndrome de MAT au cours de la grossesse

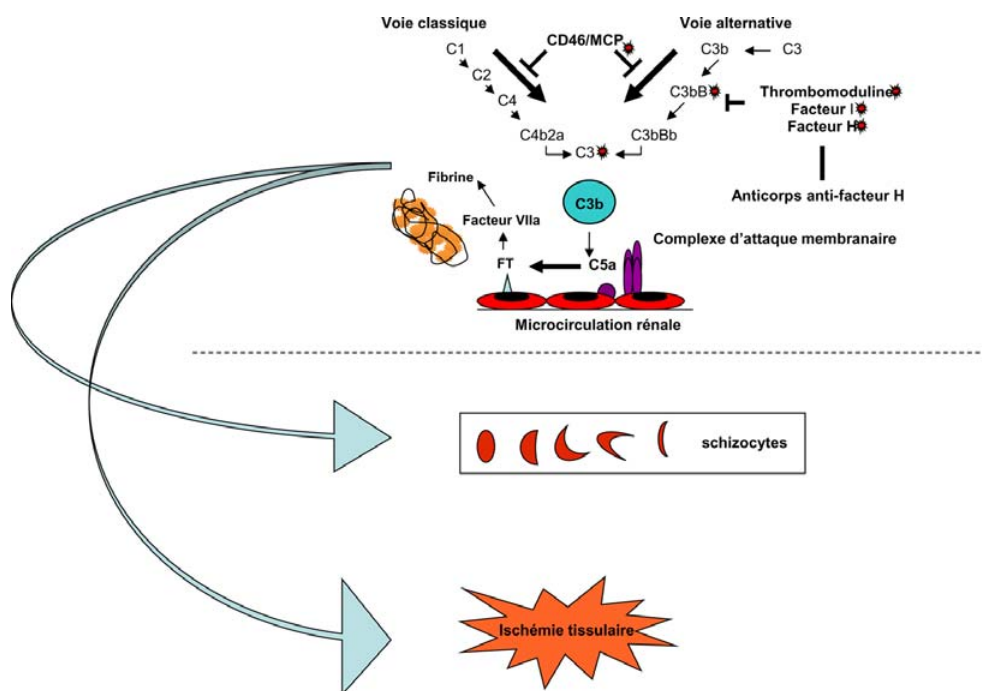
Un syndrome de MAT peut s'observer au cours de la grossesse et du post-partum [18]. Il peut s'intégrer dans le cadre d'un authentique PTT, mais aussi parfois d'un SHU ou d'un HELLP syndrome. Ce dernier est une forme de MAT plus

spécifique de la grossesse, qu'il est parfois difficile de distinguer du PTT et du SHU [19,20]. L'activité ADAMTS13 indétectable permet a posteriori de porter le diagnostic de PTT, puisque dans les HELLP syndromes elle est typiquement normale ou modérément diminuée. La grossesse est un mode de révélation classique de PTT congénital [7]. Le SHU atypique s'observe préférentiellement au cours du post-partum [21].

### Syndrome de MAT au cours des greffes de cellules souches hématopoïétiques

Ce syndrome de MAT, de mauvais pronostic, est favorisé par des facteurs déclenchants (conditionnements de la greffe, infections, anticalcineurines et tacrolimus, maladie du greffon contre l'hôte). La prise en charge doit inclure le traitement des facteurs déclenchants [22] et des échanges plasmatiques (efficace dans 30 % des cas). Quelques études ont rapporté l'efficacité du défibraté (un polyribonucléotide simple brin obtenu à partir d'ADN de mammifère) [23], et les bloqueurs du complément (éculizumab) semblent prometteurs.





**Fig. 4** Mécanismes physiopathologiques aboutissant à la formation de microthrombi dans le SHU atypique. Une dérégulation de la voie alterne du complément (anticorps antifacteur H ou mutations : ronds rouges) aboutit à des dépôts excessifs de complément à la surface de l'endothélium insuffisamment protégé. Les cellules endothéliales acquièrent alors un phénotype proagrégant, ce qui favorise la formation de microthrombi au niveau de la microcirculation rénale FT : facteur tissulaire ; facteur VIIa : facteur VII activé ; FW : facteur Wilibrand ; STX : shigatoxine ; TNF : *tumor necrosis factor* ; IL : interleukine ; Gp Ib : glycoprotéine Ib

### Syndrome de MAT chez les patients atteints de cancer

Les cancers les plus pourvoyeurs de MAT sont les cancers de l'estomac et du sein, puis le poumon, la prostate et le pancréas. La physiopathologie pourrait être liée à des microembolies tumorales métastatiques qui obstruent les vaisseaux de la microcirculation et favorisent ainsi la fragmentation des érythrocytes et l'activation des plaquettes. L'activité d'ADAMTS13 est le plus souvent normale ou modérément diminuée. Le pronostic de ces MAT survenant dans un contexte de pathologie tumorale est très sombre compte tenu de la néoplasie sous-jacente le plus souvent disséminée. Le syndrome de MAT peut régresser, le plus souvent transitoirement, pendant la période de contrôle de la pathologie tumorale sous-jacente sous chimiothérapie [22,24,25].

### Syndrome de MAT associé à une prise de médicament ou de toxique

De nombreux médicaments peuvent être responsables de la survenue d'un syndrome de MAT. D'authentiques PTT, associés à un déficit sévère en ADAMTS13 lié à des anticorps anti-ADAMTS13, ont été décrits chez des patients traités par ticlopidine. Le pronostic est favorable sous

échanges plasmatiques. Le clopidogrel peut s'associer à des MAT caractérisées par une insuffisance rénale, une activité ADAMTS13 détectable ou normale et une réponse médiocre aux échanges plasmatiques. Différents antinéoplasiques peuvent déclencher un syndrome de MAT, comme la mitomycine C, la gemcitabine et les antagonistes du VEGF (*vascular-endothelial growth factor*) [22,26].

### Syndrome de MAT survenant chez le sujet infecté par le VIH

Différents mécanismes peuvent contribuer à la survenue d'un syndrome de MAT chez les individus VIH+. Un premier mécanisme possible est la survenue d'anticorps anti-ADAMTS13.

Cette situation est particulièrement classique chez les patients infectés par le VIH et jusqu'alors asymptomatiques. Le tableau est celui d'un PTT et le pronostic comparable à celui du PTT chez le sujet VIH-. Chez les patients à des stades plus avancés de l'infection (stade sida), la présentation est moins typique d'un PTT, et le mécanisme du syndrome de MAT est souvent multifactoriel. Par exemple, des infections opportunistes comme en particulier le cytomégalo virus ont été associées à la survenue d'une MAT chez ces

patients. La réponse à la plasmathérapie est médiocre dans cette situation et le pronostic péjoratif. Le traitement du syndrome de MAT doit s'associer à celui de l'infection par le VIH [22,27].

## Conclusion

Les syndromes de MAT ont largement bénéficié ces dernières années des avancées réalisées dans le domaine de la physiopathologie. Ces connaissances permettent d'améliorer la prise en charge et de ce fait le pronostic des MAT, en permettant l'utilisation de thérapeutiques originales directement basées sur les mécanismes physiopathologiques responsables de ces pathologies. La poursuite de l'amélioration de la prise en charge des MAT passe maintenant par une meilleure sensibilisation des praticiens à ce diagnostic et à la prise en charge en urgence. Dans ce contexte, l'urgentiste et le réanimateur ont un rôle important.

**Conflit d'intérêt :** les auteurs ne déclarent pas de conflit d'intérêt.

## Références

- Raife T, Atkinson B, Montgomery R, et al (2004) Severe deficiency of VWF-cleaving protease (ADAMTS13) activity defines a distinct population of thrombotic microangiopathy patients. *Transfusion* 44:146–50
- Scully M, Yarranton H, Liesner R, et al (2008) Regional UK TTP registry: correlation with laboratory ADAMTS13 analysis and clinical features. *Br J Haematol* 142:819–26
- Coppo P, Schwarzinger M, Buffet M, et al (2010) Predictive features of severe acquired ADAMTS13 deficiency in idiopathic thrombotic microangiopathies: the French TMA reference center experience. *PLoS One* 5:e10208
- Veyradier A, Coppo P (2012) ADAMTS13, von Willebrand factor specific cleaving protease. *Med Sci (Paris)* 27:1097–105
- Peigne V, Perez P, Rigon MR, et al (2012) Causes and risk factor of death in patients with thrombotic microangiopathies? *Intensive Care Med* 38:1810–7
- Coppo P, Vernant JP, Veyradier A, et al (2005) Purpura thrombotique thrombocytopénique et autres syndromes de microangiopathie thrombotique, EMC (Elsevier Masson SAS, Paris), Hématologie, 13-020-D-10.
- Moatti-Cohen M, Garrec C, Wolf M, et al (2012) Unexpected frequency of Upshaw-Schulman syndrome in pregnancy-onset thrombotic thrombocytopenic purpura. *Blood* 119:5888–97
- Coppo P (2012) Thrombotic microangiopathies: from empiricism to targeted therapies. *Presse Med* 41:e101–4
- Benhamou Y, Assie C, Boelle PY, et al (2012) Development and validation of a predictive model for death in acquired severe ADAMTS13 deficiency-associated idiopathic thrombotic thrombocytopenic purpura: the French TMA Reference Center experience. *Haematologica* 97:1181–6
- Matsumoto M, Bennett CL, Isonishi A, et al (2012) Acquired idiopathic ADAMTS13 activity deficient thrombotic thrombocytopenic purpura in a population from Japan. *PLoS One* 7:e33029
- Ferrari S, Scheiflinger F, Rieger M, et al (2007) Prognostic value of anti-ADAMTS13 antibody features (Ig isotype, titer, and inhibitory effect) in a cohort of 35 adult French patients undergoing a first episode of thrombotic microangiopathy with undetectable ADAMTS13 activity. *Blood* 109:2815–22
- Loirat C, Saland J, Bitzan M (2012) Management of hemolytic uremic syndrome. *Presse Med* 41:e115–35
- Malina M, Roumenina LT, Seeman T, et al (2012) Genetics of hemolytic uremic syndromes. *Presse Med* 41:e105–14
- Menne J, Nitschke M, Stinge R, et al (2012) Validation of treatment strategies for enterohaemorrhagic *Escherichia coli* O104:H4 induced haemolytic uraemic syndrome: case-control study. *BMJ* 345:e4565
- Nitschke M, Sayk F, Hartel C, et al (2012) Association between azithromycin therapy and duration of bacterial shedding among patients with Shiga toxin-producing enteroaggregative *Escherichia coli* O104:H4. *JAMA* 307:1046–52
- Kose O, Zimmerhackl LB, Jungraithmayr T, et al (2010) New treatment options for atypical hemolytic uremic syndrome with the complement inhibitor eculizumab. *Semin Thromb Hemost* 36:669–72
- Zuber J, Fakhouri F, Roumenina LT, et al (2013) Use of eculizumab for atypical haemolytic uraemic syndrome and C3 glomerulopathies. *Nat Rev Nephrol* 8:643–57
- Vesely SK, Li X, McMinn JR, et al (2004) Pregnancy outcomes after recovery from thrombotic thrombocytopenic purpura-hemolytic uremic syndrome. *Transfusion* 44:1149–58
- Rehberg JF, Briery CM, Hudson WT, et al (2006) Thrombotic thrombocytopenic purpura masquerading as hemolysis, elevated liver enzymes, low platelets (HELLP) syndrome in late pregnancy. *Obstet Gynecol* 108:817–20
- Stella CL, Dacus J, Guzman E, et al (2009) The diagnostic dilemma of thrombotic thrombocytopenic purpura/hemolytic uremic syndrome in the obstetric triage and emergency department: lessons from 4 tertiary hospitals. *Am J Obstet Gynecol* 200:381.e1–e6
- Fakhouri F, Roumenina L, Provot F, et al (2010) Pregnancy-associated hemolytic uremic syndrome revisited in the era of complement gene mutations. *J Am Soc Nephrol* 21:859–67
- George JN, Terrell DR, Vesely SK, et al (2012) Thrombotic microangiopathic syndromes associated with drugs, HIV infection, hematopoietic stem cell transplantation and cancer. *Presse Med* 41:e177–88
- Batts ED, Lazarus HM (2007) Diagnosis and treatment of transplantation-associated thrombotic microangiopathy: real progress or are we still waiting? *Bone Marrow Transplant* 40:709–19
- Oberic L, Buffet M, Schwarzinger M, et al (2009) Cancer awareness in atypical thrombotic microangiopathies. *Oncologist* 14:769–79
- Lechner K, Obermeier HL (2012) Cancer-related microangiopathic hemolytic anemia: clinical and laboratory features in 168 reported cases. *Medicine (Baltimore)* 91:195–205
- Eremina V, Jefferson JA, Kowalewska J, et al (2008) VEGF inhibition and renal thrombotic microangiopathy. *N Engl J Med* 358:1129–36
- Gilardin L, Malak S, Schoindre Y, et al (2012) Human immunodeficiency virus-associated thrombotic microangiopathies. *Rev Med Interne* 33:259–64