

Conduite à tenir devant une tachycardie supraventriculaire très rapide

J.-F. LECLERCQ, Paris et Le Chesnay

Un malade se présente, aux urgences ou en cabinet, avec une tachycardie à complexes fins, régulière, à 200 par minute ou davantage. Que faire ?

Enregistrer un ECG 12 dérivations de bonne qualité

Cet élément est fondamental pour le diagnostic (et accessoirement au plan médico-légal) pour la suite des évènements. Il est souvent suffisant pour trancher entre 3 diagnostics possibles :

- Tachycardie réciproque intra-nodale (maladie de Bouveret).
- Tachycardie réciproque orthodromique sur voie accessoire (WPW).
- Tachycardie auriculaire conduite en 1 sur 1 (Flutter rapide).

Bouveret

Le cas le plus fréquent est le premier, et le Bouveret est souvent méconnu jusqu'au jour où le patient peut être vu en crise. L'ECG montre souvent le critère diagnostique le plus pertinent : une **activité auriculaire rétrograde présente juste à la fin du QRS, négative en II, III, F et positive en VL**, comme sur l'exemple de la figure 1. Mais cette activité auriculaire peut parfaitement être totalement invisible, car masquée par le complexe ventriculaire.

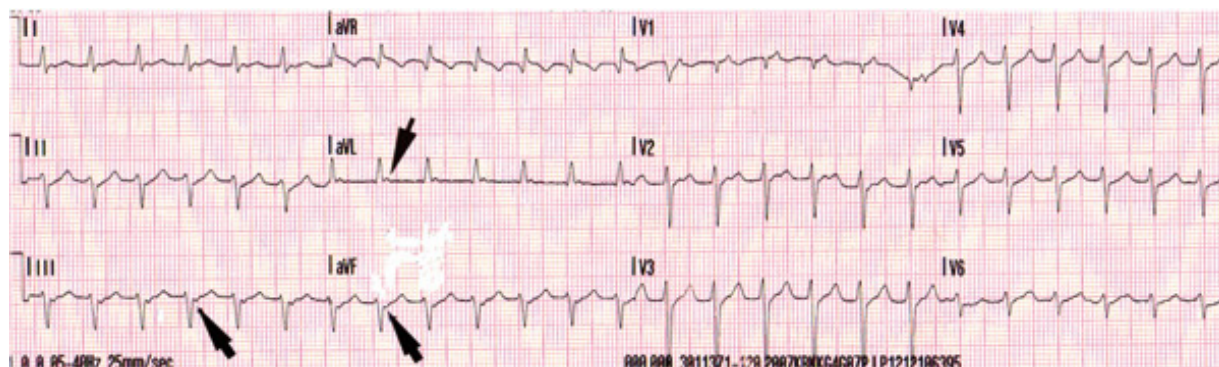


Figure 1. ECG de Bouveret nodal avec onde P' rétrograde à la fin du QRS.

WPW

Le diagnostic différentiel classique est celui de la tachycardie réciproque sur préexcitation type Wolff-Parkinson-White, descendant par la voie normale nodo-hisienne et remontant par la voie accessoire. Si la préexcitation est connue car patente en rythme sinusal, le diagnostic est aisé. Mais si la tachycardie est le premier ECG enregistré chez le malade, ou si la préexcitation est latente ou masquée en rythme sinusal, comme dans l'exemple de la figure 2, il est plus difficile. Il repose sur la **localisation et la polarité de l'activité auriculaire** : celle-ci est toujours visible, plus à distance du qrs que dans le cas précédent, et a souvent une polarité différente.

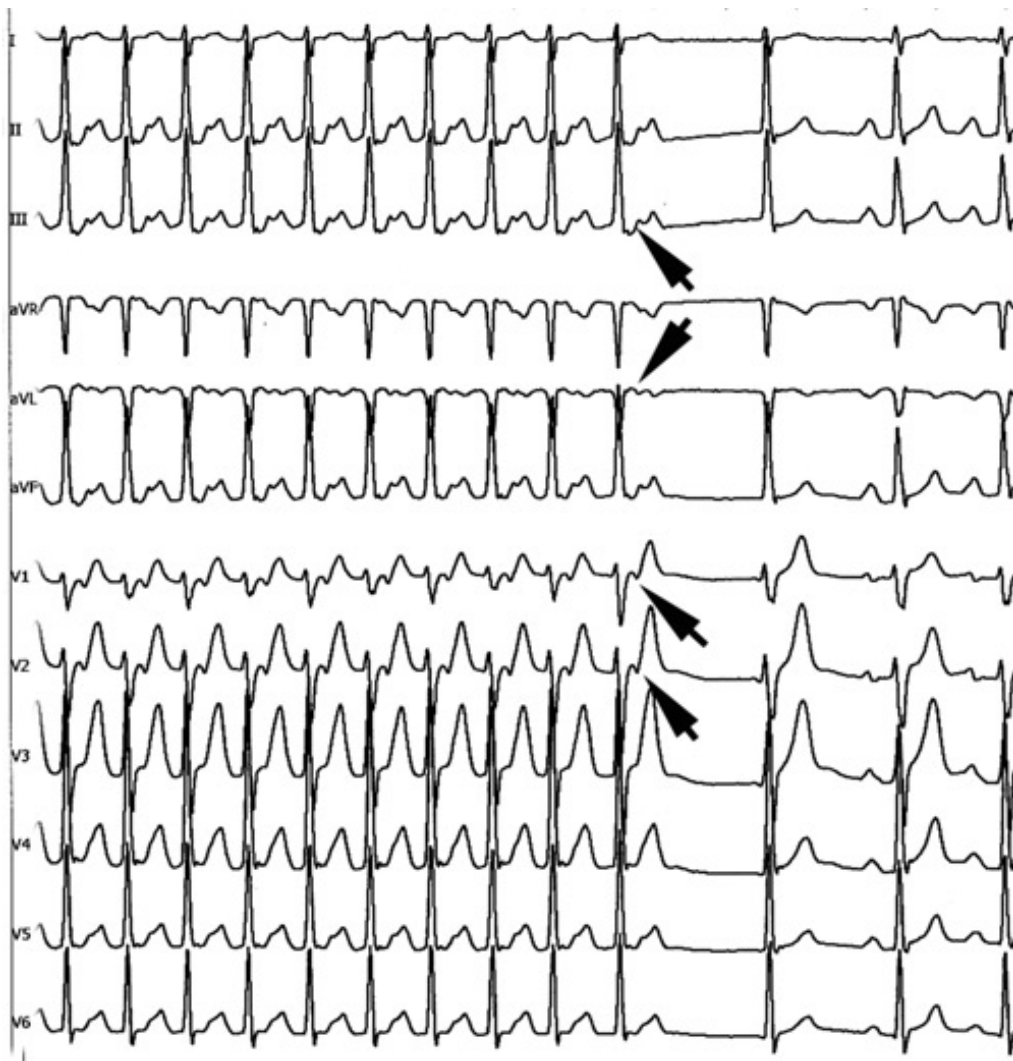


Figure 2. ECG de tachycardie réciproque orthodromique sur voie accessoire latente. Après l'arrêt spontané, on voit un complexe d'échappement jonctionnel puis 2 complexes sinusaux permettant de comparer le segment ST en rythme sinusal et en tachycardie. L'onde P' est plus loin du qrs que dans la figure 1, et elle est positive en II, III, VF et négative en VL.

Tach. Atriale Rapide

Enfin, de façon nettement plus rare, il peut s'agir d'une tachycardie atriale rapide, donc le plus souvent conduite en 1 pour 1, à travers un nœud auriculo-ventriculaire particulièrement perméable. Le prototype en est le flutter commun 1 :1. Le plus souvent, il s'agit de flutters ralentis par des médicaments antiarythmiques, mais il peut s'agir de malades vierges de tout traitement avec réponse nodale anormale. Dans ces cas, la conduction 1 pour 1 ne se voit qu'à l'effort, ou au stress. C'est bien sûr souvent le cas lors d'une première crise, qui peut alors être très rapide, largement au-dessus de 200 bpm, comme sur l'exemple de la figure 3.

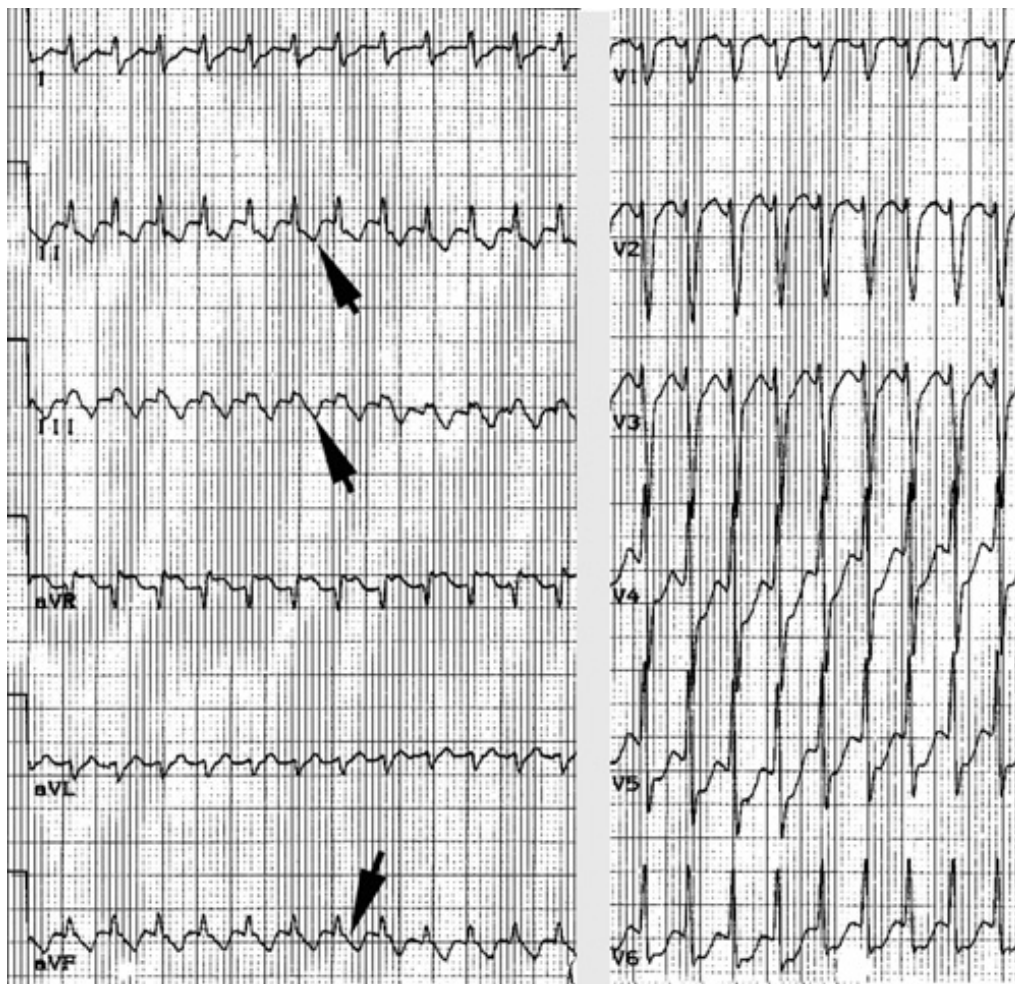

Figure 3. Flutter commun conduit en 1 sur 1 au cours d'un stress émotionnel. Noter l'aspect du segment ST qui évoque l'aspect typique du flutter commun avec un feston à descente lente et remontée rapide.

Faire une manœuvre vagale

Cela pourra être un massage du sinus carotidien, un Valsalva, un réflexe nauséux, une compression des globes oculaires, ou une injection d'ATP après avoir mis en place une voie veineuse. Elle entraînera une dépression de la conduction physiologiquement décrémente dans le nœud auriculo-ventriculaire. Elle a d'autant plus de chances d'être efficace que le tonus adrénergique est moins élevé : c'est le cas si la crise a démarré peu de temps auparavant, et si le malade n'est pas trop paniqué.

La première chose à faire est donc de calmer le patient en lui expliquant que sa vie n'est pas en danger (ce qui est toujours le cas en l'absence de cardiopathie). Ensuite seulement on tentera les manoeuvres vagales externes, malheureusement pas toujours efficaces dans un contexte d'urgence, et on sera souvent amené à injecter par voie veineuse de l'adénosine triphosphate ou de l'adénosine (indiscutablement préférables au vérapamil, très en vogue chez les anglo-saxons, mais à effet plus prolongé et franchement inotrope négatif). L'injection doit être réalisée dans une grosse veine permettant une injection flash du produit pour obtenir l'arrivée dans l'oreillette droite, siège des récepteurs, d'un maximum de médicament non encore dilué. Il réalisera une dépression très brève mais majeure de la conduction nodale, et sera suivi d'une réaction adrénergique secondaire pendant quelques minutes. Si la sensation entraînée est franchement désagréable pour le patient, elle est très brève et cette médication n'a qu'une contre-indication : l'asthme car elle peut entraîner un bronchospasme.

En cas d'inefficacité (souvent due à un débit insuffisant) on répétera l'injection avec 2 ampoules au lieu d'une.

Cette injection doit bien entendu être effectuée sous enregistrement ECG continu. Elle permettra d'obtenir :

– **L'arrêt** de la tachycardie par blocage de l'influx dans le nœud auriculo-ventriculaire si c'est une tachycardie

réciroque (qu'elle soit intra-nodale ou sur voie accessoire) comme on le voit sur la figure 4.

– **Le ralentissement** transitoire de la conduction dans le flutter 1 sur 1, permettant le diagnostic (figure 5), puis le retour à l'état initial.

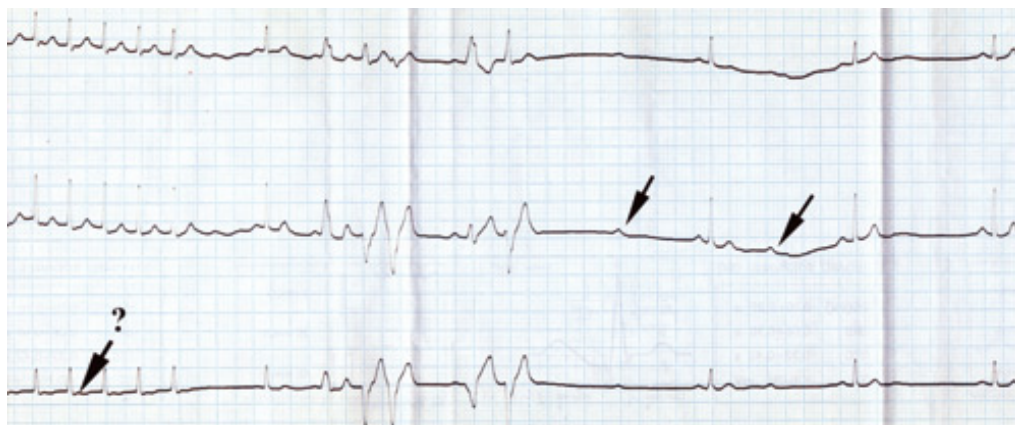


Figure 4. Arrêt d'une tachycardie réciroque intra-nodale par injection d'ATP. La tachycardie s'arrête net. Elle est suivie d'une série de 5 extrasystoles ventriculaires polymorphes, puis d'un blocage persistant de la conduction AV, avant la reprise du rythme sinusal stable. Rétrospectivement, la comparaison avec le complexe sinusal montre que la partie terminale du qrs en tachycardie comprenait probablement l'onde P'.

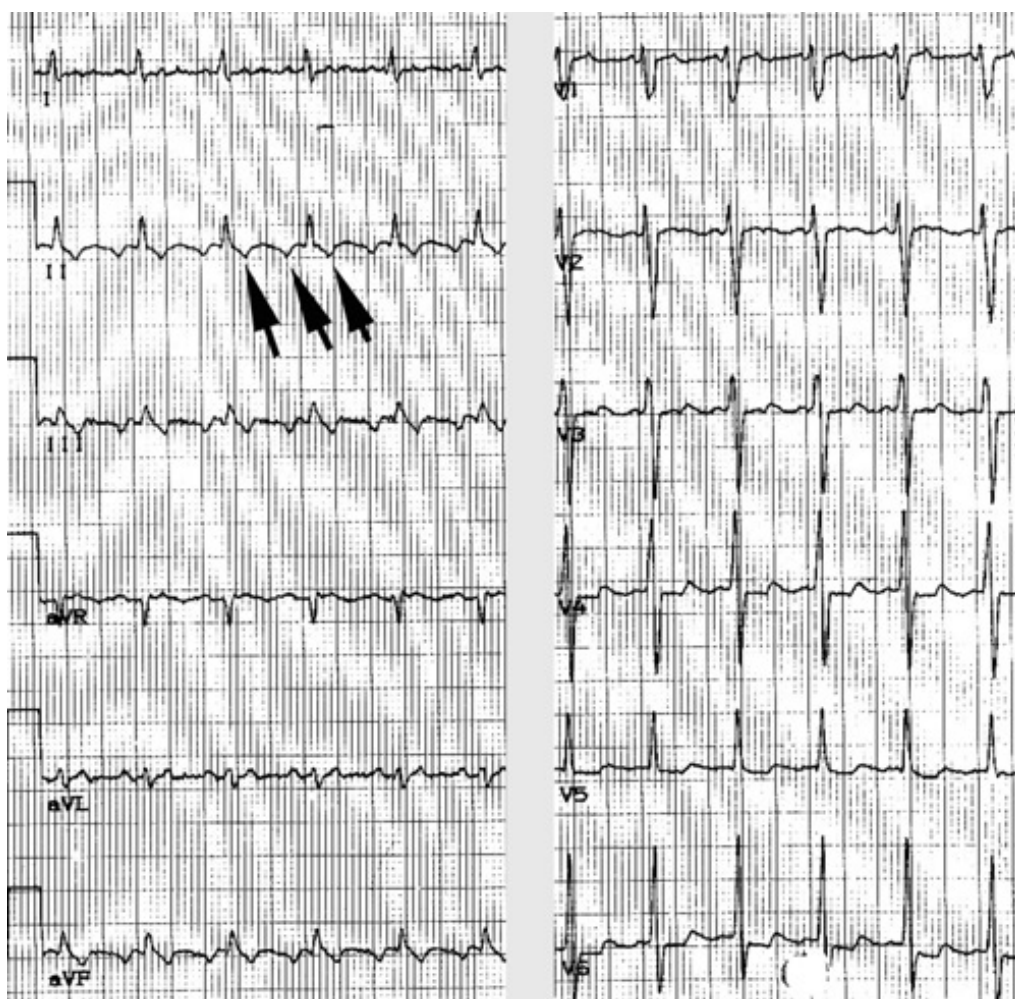

Figure 5. Ralentissement de la conduction nodale permettant le diagnostic de flutter (même patient que celui de la figure 3). En fait ce tracé n'a pas été obtenu par manoeuvre vagale, mais simplement par un repos au lit de

quelques minutes et la mise en confiance. La conduction nodale passe alors brutalement de 1 : 1 à 2 : 1 et l'on confirme l'aspect de flutter typique.

Discuter un traitement ultérieur, médicamenteux ou instrumental

S'il s'agissait d'une tachycardie réciproque, elle a été arrêtée par manœuvre vagale ou injection d'Adénosine ou d'ATP, et la discussion se fera tranquillement, en fonction de la gêne fonctionnelle du patient, et de ses souhaits. L'hospitalisation n'est pas nécessaire.

S'il s'agissait d'un flutter 1 : 1, le problème n'est pas résolu et il faut hospitaliser le patient pour le remettre en rythme sinusal.

Dans un premier temps, il faut administrer un médicament pour ralentir le rythme de façon stable : on a le choix entre un bêta-bloqueur, du vérapamil ou de l'amiodarone, soit intraveineux soit per os, en fonction de l'état du patient. On instituera également un traitement anticoagulant par l'héparine (si c'est un premier accès et que le patient est non traité), car même si le risque embolique est moindre dans le flutter que dans la fibrillation auriculaire, il n'est pas nul comme dans une tachycardie réciproque. Ensuite, se posera le problème de la réduction, le flutter auriculaire n'ayant en général pas tendance à se réduire spontanément.

Trois possibilités s'offrent alors :

- tenter une réduction médicamenteuse (par exemple une dose de charge d'amiodarone *per os*) ;
- stopper le flutter par choc électrique ou par stimulation endocavitaire ;
- faire d'emblée l'ablation par radiofréquence de l'isthme cavo-tricuspidé. C'est cette dernière solution qu'il faut privilégier, surtout dans le cas d'un flutter 1 : 1 mal toléré, car c'est la seule qui à la fois remet le malade en rythme sinusal et permet d'éviter la récurrence (plus de 95 % de succès à long terme). En effet, la réduction est rarement obtenue par les médicaments seuls, et faire une stimulation endocavitaire est pratiquement aussi compliquée que faire l'ablation. Seul le choc peut être utile si le malade va franchement mal et qu'il n'y a pas d'activité de rythmologie interventionnelle sur place.

S'il s'agissait d'une tachycardie réciproque, tout dépend des antécédents du patient. Si c'est une première crise, on peut ne rien faire, après lui avoir expliqué de quoi il s'agit, et l'avoir prévenu qu'il y aura des récurrences. On lui enseignera les manœuvres vagales, les deux qu'il pourra facilement réaliser lui-même étant la manœuvre de Valsalva et le réflexe nauséeux.

Il est fondamental de lui expliquer que ces manœuvres ont d'autant plus de chances d'être efficaces qu'elles sont effectuées immédiatement après le démarrage de la crise.

Après quelques minutes, l'augmentation de tonus sympathique engendrée par le stress hémodynamique que représente la tachycardie diminue considérablement les chances de succès. À défaut, le décubitus dorsal ou la station verticale tête en bas (faire le poirier, comme disent les enfants) peut suffire à arrêter la crise. Si en fait l'interrogatoire montre que ce n'est pas du tout le premier épisode, on est amené à discuter un traitement. Dès lors, l'ablation endocavitaire est le traitement de choix car c'est le seul curatif. L'alternative d'un traitement médicamenteux au long cours n'est pas logique dans la mesure où l'ablation est capable de guérir le patient dans la quasi-totalité des cas (90 à 98 % des cas en fonction du mécanisme et de la localisation de l'anomalie électrophysiologique). Le seul traitement au long cours que l'on peut défendre car inoffensif, est le traitement bêta-bloqueur, souvent efficace notamment lorsque les tachycardies réciproques surviennent à l'effort ou au moins en période d'activité. Mais il n'est pas dénué d'effets secondaires chez ces sujets jeunes...

On est donc amené à expliquer au patient que l'ablation endocavitaire représente le traitement de choix de son problème. Cela mérite réflexion de part et d'autre et n'est jamais une urgence. Il est souhaitable qu'il voie avant l'acte interventionnel le praticien qui le pratiquera, comme pour une intervention chirurgicale. Il est très désagréable et dangereux de découvrir sur sa table de cathétérisme un patient qu'on n'a jamais vu auparavant et avec qui l'on n'a pas pu dialoguer convenablement. Le pire étant lorsqu'il a vu auparavant l'anesthésiste

(obligation médico-légale) et qu'il a eu des informations tronquées, incomplètes ou erronées. C'est d'autant plus ridicule que l'ablation d'une tachycardie réciproque est réalisée sous anesthésie locale simple, sans usage de drogues anesthésiques (à l'inverse de l'ablation de flutter qui peut être douloureuse et qui est pratiquée sous morphiniques de synthèse). Bien entendu les pratiques peuvent varier d'un centre de rythmologie interventionnelle à l'autre suivant les expériences personnelles des opérateurs. À titre indicatif, voici les caractéristiques de celui du Chesnay où j'exerce, qui est en volume le premier d'Île de France et le 3^e national : l'ablation de Bouveret est pratiquée par radiofréquence de la voie lente avec deux opérateurs pour pouvoir monitorer pendant le tir à la fois la position de la sonde et la persistance de la conduction rétrograde au cours du rythme jonctionnel actif. L'acte interventionnel avec test à l'isoprénaline au décours est effectué en une heure tout compris sous anesthésie locale. Le taux de complications est de 3 pour mille (Bloc AV par atteinte de la voie rapide, pouvant nécessiter un stimulateur) et le taux de succès à long terme supérieur à 95 % sans traitement. Dans les tachycardies réciproques sur voie accessoire, le procédé est sensiblement le même, si ce n'est que la localisation fréquemment à gauche de la voie accessoire peut nécessiter un abord artériel ou transseptal en fonction de l'âge, davantage générateur de complications vasculaires (5 pour mille), avec en revanche un risque de bloc AV quasi-nul, étant entendu qu'on ne délivre pas de tir à proximité du His. De ce fait le taux de succès à long terme n'est que de 95 %, en raison également de quelques récurrences. L'alternative qu'est la cryoablation, qui a l'avantage et l'inconvénient d'être partiellement réversible, entraîne moins de risque de complications et notamment de bloc AV, mais également un taux d'échecs nettement plus important avec bien plus de récurrences. Elle est réservée aux voies accessoires parahisiennes et à quelques Bouverets nodaux atypiques difficiles.

En pratique

- Toute TSV rapide nécessite dans un premier temps diagnostic et traitement d'urgence, et dans un 2^e temps un avis spécialisé puisqu'elle est toujours accessible au geste curatif que représente l'ablation endocavitaire. Il n'y a pas beaucoup de pathologies cardiaques que nous pouvons réellement « guérir » définitivement sans séquelles en corrigeant l'erreur de la nature qui l'a générée.
- Les tachycardies réciproques en sont le meilleur exemple, et pourtant nous voyons encore régulièrement des patients qui ont des TSV depuis plusieurs décennies, plus ou moins traités par des médicaments, et à qui personne n'a jamais expliqué que l'on pouvait les en débarrasser en venant passer une heure sur une table de cathétérisme dans un centre de rythmologie interventionnelle.