

URGENCES
2009



Chapitre 3

Exsufflation, drainage, thoracostomie

J.-S. DAVID¹, L. GERGELÉ¹, O. FONTAINE¹, A. LEVRAT²

Objectifs

- Décrire les techniques permettant l'évacuation d'un épanchement thoracique aérien et/ou liquidien (avantages/inconvénients).
- Préciser les indications de l'évacuation d'un épanchement liquidien et/ou aérien en fonction du contexte (préhospitalier, extrême urgence, arrêt cardiaque).

1. Introduction

Il importe que les techniques de drainage thoracique soient parfaitement connues par les praticiens de l'urgence car différentes situations médicales ou chirurgicales vont nécessiter l'évacuation du contenu de la cavité pleurale, parfois en extrême urgence, que ce soit en pré- ou en intrahospitalier (urgences, déchocage, bloc opératoire ou réanimation) (1-4).

Le drainage thoracique est une technique ancienne puisque décrite dans l'antiquité par Hippocrate. Il se définit comme le drainage vers l'extérieur d'un épanchement de la cavité pleurale. Ce drainage pourra se faire à l'aiguille (exsufflation, ponction pleurale), par la mise en place d'un drain thoracique

1. Urgences Chirurgicales et Déchocage, Département d'Anesthésie-Réanimation, Centre Hospitalier Lyon-Sud, Hospices Civils de Lyon, Pierre Bénite.

2. Service de Réanimation Polyvalente, Centre Hospitalier Général, Annecy.

Correspondance : D' J.-S. David, Département d'Anesthésie-Réanimation, Centre Hospitalier Lyon-Sud, 69495 Pierre Bénite cedex. E-mail : js-david@univ-lyon1.fr

(contenu liquidien ou aérique) ou, dans certaines situations très critiques par la réalisation d'une thoracostomie de sauvetage (1, 3, 5). Les différentes techniques de drainage thoracique sont devenues banales dans des disciplines telles que la médecine d'urgence, l'anesthésie-réanimation, et bien sûr la chirurgie.

Parmi les points importants, il faut retenir que :

- l'exsufflation à l'aiguille est une technique peu efficace pour décompresser un patient hémodynamiquement instable,
- la décompression de la cavité pleurale au doigt (thoracostomie) est un objectif prioritaire lors de la prise en charge d'un patient instable, alors que le drainage et la mise en place d'un drain sont secondaires,
- la technique de drainage thoracique doit être adaptée pour minimiser les complications infectieuses et mécaniques : elle comprend une asepsie parfaite, l'exploration digitale du trajet de drainage et le guidage du drain sans trocart.

2. Description, avantages et inconvénients des techniques permettant l'évacuation d'un épanchement thoracique aérien et/ou liquidien

2.1. Exsufflation à l'aiguille

En préhospitalier, en cas de forte suspicion clinique de pneumothorax suffocant et sans confirmation radiologique possible, la ponction simple peut permettre d'améliorer une situation clinique difficile et confirmer le diagnostic d'épanchement aérien compressif. Cette technique est simple, rapide, et sans contre-indication (1). Après désinfection cutanée rapide, la ponction est classiquement réalisée au niveau du 2^e espace intercostal, sur la ligne médio-claviculaire ; cette ponction peut se faire aussi au niveau du 4^e espace intercostal sur la ligne médio-axillaire. Dans les deux cas, la ponction nécessite un trocart de type cathéter veineux court monté sur une seringue avec le vide à la main, en passant le long du rebord supérieur de la côte inférieure, afin d'éviter une lésion du paquet vasculo-nerveux intercostal. Une fois l'apparition d'air dans la seringue, le cathéter est désadapté de la seringue, permettant à l'air de s'échapper spontanément, et l'espace pleural est ainsi ramené à la pression atmosphérique. Cette technique libère la surpression pleurale mais ne permet pas le drainage d'un épanchement aérien dans sa totalité, raison pour laquelle un drainage classique devra être proposé secondairement. Les échecs de cette technique peuvent être liés à une mauvaise indication (classique en cas d'intubation sélective) avec risque d'hémo/pneumothorax, ou à l'utilisation de cathéters trop courts et/ou de calibre insuffisant. Près de 40 % des échecs seraient ainsi en relation avec une longueur insuffisante de l'aiguille (6). De plus, dans une étude scannographique récente, il a été montré qu'une aiguille de 4,5 cm de longueur était insuffisante chez 10 à 20 % des hommes et 25 à 35 % des femmes (7). Il est donc proposé d'utiliser une aiguille d'au moins 5 cm de longueur (8).

2.2. Drainage thoracique

2.2.1. Sites d'insertion

2.2.1.1. L'abord antérieur

Cet abord est réalisé au niveau du 2^e espace intercostal sur la ligne médioclaviculaire. En dedans, le risque est représenté par les éléments du médiastin et en particulier l'artère mammaire interne qui chemine à 2 cm en dehors du bord latéral du sternum. Si l'évacuation d'un épanchement aérique est généralement efficace, celle des liquides est plus aléatoire en raison de leur caractère décline chez un patient en décubitus dorsal. Ce drainage antérieur est la technique la plus facile chez un blessé allongé au sol ou chez un polytraumatisé dont on ne peut aisément mobiliser les bras. En revanche, il est plus difficile à réaliser chez les patients obèses ou très musclés, et peut laisser des séquelles inesthétiques en particulier chez la femme.

2.2.1.2. L'abord latéral ou voie axillaire

Cet abord est réalisé au niveau du 4^e ou du 5^e espace intercostal sur la ligne axillaire moyenne. Il s'agit de l'abord de prédilection pour le drainage de tout type d'épanchement et en particulier liquidien. Cet abord nécessite cependant la mobilisation du membre supérieur homolatéral du patient : surélévation du bras afin de bien dégager le creux axillaire. Cet abord ne doit jamais être pratiqué en dessous de la ligne mamelonnaire horizontale en raison du risque de lésion hépatique ou splénique (9).

2.2.2. Technique de pose du drain

La pose d'un drain thoracique va commencer par la réalisation d'une thoracostomie. En cas de traumatisme pénétrant, l'utilisation d'un orifice de plaie pour le passage d'un drain est alors formellement proscrite. Après aseptie chirurgicale, une anesthésie locale est réalisée avec ponction jusqu'à l'espace pleural, permettant alors de confirmer la nature de l'épanchement liquidien ou aérique. Il est ensuite effectué une incision linéaire horizontale de l'espace intercostal de 2 à 3 cm, devant permettre l'introduction d'un doigt dans la plèvre (thoracostomie de sauvetage), meilleur moyen à l'heure actuelle pour éviter une blessure du poumon. Le plan sous-cutané est ensuite disséqué jusqu'aux muscles intercostaux à l'aide d'une pince de Kelly ou de Kocher en essayant de racler le bord supérieur de la côte inférieure, le trajet devant ensuite être vérifié au doigt. Le franchissement dans l'espace pleural est prudemment réalisé avec une hyperpression à la pince de Kocher en position fermée : dès lors que la paroi est passée, la pince est ouverte dans tous les plans afin de faciliter le passage du drain. L'insertion de celui-ci peut se faire au mieux grâce à un trocart de Monod ou avec un drain monté sur une pince : l'utilisation d'un drain-trocarter de Jolly (drain prémonté sur un guide rigide), présente un caractère potentiellement agressif pour un opérateur peu entraîné, pouvant rendre son utilisation dangereuse (3). Dans tous les cas, le drain est introduit sans forcer, devant rentrer sans résistance importante. Le drain doit être de bon calibre, le plus couramment de 18 à 32

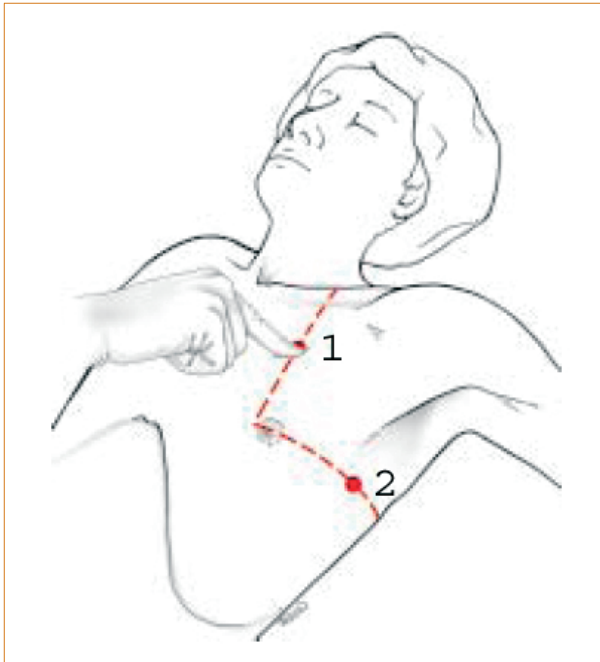


Figure 1 – Zone d'insertion des drains thoraciques.
1 : abord antérieur ;
2 : abord axillaire.

Charrière, afin d'éviter son obturation précoce. Schématiquement, pour un épanchement aérien pur, un calibre de 18 à 24 Charrière est suffisant alors qu'un drain de calibre supérieur sera nécessaire en cas d'épanchement sanguin (28 à 36 Charrière). Le drain est dirigé en haut et en avant pour un pneumothorax et en bas et en arrière pour un hémithorax. Cependant, chez un patient traumatisé, le drain doit être dirigé en haut et en arrière en raison de la fréquente association d'épanchement aérien et liquidien. Le drain doit être enfoncé de plusieurs cm au delà de son dernier orifice. La fixation à la peau par du fil non résorbable doit être robuste avec la réalisation soit d'une bourse autour de l'orifice du drain, soit un simple point en « U ». Dans tous les cas, un pansement adhésif étanche sera mis en place autour du drain.

Le drain est ensuite relié à un système de « valise » qui sert de réceptacle du liquide recueilli. Ce dispositif est muni d'une valve antiretour qui interdit le passage d'air ou de liquide vers le patient. Le système réceptacle est raccordé à une aspiration, afin de faciliter la vidange pleurale et la réexpansion pulmonaire, avec une dépression théoriquement utile de 20 à 30 cm d'eau. À défaut de système d'aspiration disponible (préhospitalier), le drain sera laissé en siphonage après mise en place d'une valve antiretour unidirectionnelle de Heimlich et d'un sac de recueil (poche à urine). La valve de Heimlich permet l'aspiration par pompage manuel mais présente l'inconvénient de se boucher assez rapidement en présence de caillots.

2.2.3. *Pleurocath*[®]

Il s'agit d'un dispositif de petit calibre parfois utilisé pour drainer les pneumothorax. Il consiste en un petit drain (8 Charrière) introduit à travers une aiguille, à la manière de la mise en place d'un cathéter standard. Si ce dispositif peut paraître moins agressif pour le patient, l'efficacité est en revanche moindre qu'un drain classique et de vraies complications ont été décrites (3). Ce type de drain a également tendance à se boucher assez rapidement.

2.2.4. *Hémothorax et autotransfusion*

En cas d'hémothorax, l'autotransfusion d'un hémothorax peut être extrêmement utile et parfois salvatrice (10). Cet autotransfusion se fait classiquement à l'aide d'une poche à urine branchée sur le drain. Cependant, des dispositifs commerciaux très faciles d'emploi existent actuellement et sont à recommander. Lorsqu'une dépression est appliquée à ces systèmes, elle ne doit pas dépasser 15 cm d'eau afin d'éviter une hémolyse traumatique.

2.2.5. *Gestion d'un drain thoracique*

La gestion du drainage thoracique doit être rigoureuse, tant au niveau du pansement, que des raccords. Ceux-ci doivent rester apparents afin de traquer une désunion qui peut être source de récurrence du pneumothorax, ou entraîner un « faux » bullage persistant. Le risque infectieux, quoique faible, semble être de l'ordre de 2 à 9 % en fonction des séries, et diminuerait avec le drainage complet d'un hémothorax (11, 12). Ce risque infectieux lié au drain n'est par ailleurs pas modifié par l'adjonction d'antibiotiques (13). Ceux-ci ne sont ainsi pas recommandés lors de la pose et durant le temps de drainage. Les autres complications liées au drainage thoracique sont dans la plupart des cas en relation avec un défaut d'expérience de l'opérateur et/ou le non respect des repères anatomiques. On peut ainsi observer des malpositions (trajet sous-cutané), une pénétration du drain dans un organe creux ou plein, enfin des lésions vasculaires (artère intercostale, mammaire interne) ou nerveuses (nerf intercostal) (3).

Le contrôle de la perméabilité du drain doit être régulier et celui-ci doit « respirer », ce qui se traduit par une oscillation du liquide contenu dans la boîte de drainage à chaque inspiration du patient. Si le drain semble être obstrué, il pourra être débouché à l'aide d'une pince à « traire ». Enfin, un drain thoracique ne doit jamais être clampé, en particulier durant un transport, en raison du risque de survenue d'un pneumothorax suffocant.

2.2.6. *Surveillance*

Celle-ci doit associer l'auscultation pulmonaire et la palpation du thorax à la recherche d'un emphysème sous-cutané. L'inspection des tuyaux et du réceptacle est pluriquotidienne. L'aspect et la quantification du liquide recueilli ainsi que la notion de bullage et/ou la persistance de celui-ci seront consignés. Un bullage important et persistant, en l'absence d'entrée d'air sur le circuit de drainage (déconnection partielle...) doit faire évoquer la

possibilité d'une plaie trachéobronchique. Une radiographie pulmonaire doit également être réalisée après toute modification du drainage et/ou de la position du drain.

2.2.7. Ablation du drain

L'ablation du drain doit être envisagée dès lors qu'il n'existe plus de bullage ou si la production liquidienne est inférieure à 200 ml/J (14). L'ablation est pratiquée en moyenne entre le 2^e et le 4^e jours. Classiquement, le drain est mis en siphonage (et non pas clampé), puis après contrôle radiologique satisfaisant, montrant le poumon à la paroi, pourra être retiré. Des travaux récents suggèrent un retrait après 3 h de siphonage si le contrôle radiologique est satisfaisant, avec un nouveau contrôle 3 h après l'ablation (15). L'ablation précoce des drains permet de réduire les coûts d'hospitalisation en facilitant le transfert de ce type de patient vers une unité de soins moins lourde. L'ablation du drain en fin d'inspiration ou fin d'expiration n'entraîne aucune différence significative sur le risque de survenue d'un pneumothorax après retrait (16). Si un bullage persistant est observé, cela peut être en relation avec une brèche pulmonaire qui contre-indique le clampage et le retrait du drain. Il est alors conseillé de laisser le drain en siphonage pour une durée variable (7-10 jours) jusqu'à tarissement du bullage. Si celui-ci persiste, un avis chirurgical spécialisé sera sollicité et une thoracoscopie discutée. Cependant, en cas de brèche pleurale, il a été récemment proposé de réaliser de véritables « blood patch » pleuraux en injectant 50 à 150 ml de sang frais autologue, ce qui aurait selon les auteurs une efficacité certaine (17).

2.3. Thoracostomie latérale de sauvetage

Comme nous l'avons décrit plus haut, la thoracostomie constitue le 1^{er} temps de la mise en place d'un drain thoracique. Cependant, dans les situations d'extrême urgence, la procédure est simplifiée et le bras du patient est simplement placé en abduction. Après désinfection cutanée, une incision large de 4 à 5 cm est pratiquée au niveau du 4^e ou du 5^e espace intercostal sur la ligne médio-axillaire. Les plans sous-cutanés et musculaires sont ensuite disséqués à la pince de Kocher ou « effondrés » au doigt. Le contact du doigt avec le poumon permet alors de confirmer l'ouverture de la plèvre. Un travail récent a suggéré qu'en pré-hospitalier ce type de technique était suffisant pour drainer un pneumothorax mal toléré (18). La pose d'un simple pansement non-occlusif ou d'une valve de type Asherman sont ensuite proposés. Un drain thoracique pourra être introduit secondairement dans de bonnes conditions à l'hôpital. Cette technique est la technique de prédilection pour évacuer en urgence un pneumothorax compressif, en particulier après échec d'exsufflation à l'aiguille. Elle doit également être mise en œuvre en cas d'arrêt cardiaque post-traumatique réfractaire et sera alors réalisée de manière bilatérale (19).

3. Indications de l'évacuation d'un épanchement liquidien et/ou aérien en fonction du contexte : préhospitalier, extrême urgence, arrêt cardiaque

3.1. Indications d'évacuation d'un épanchement pleural

Un épanchement pleural doit être drainé dès lors qu'il est symptomatique et/ou qu'il atteint un certain volume. Par symptomatique, on entend :

- la présence ou l'aggravation d'une hypoxie et/ou de signes de détresse respiratoire (polypnée, balancement thoraco-abdominal) en association avec la présence de signes cliniques thoraciques (diminution ou abolition du murmure vésiculaire uni ou bilatéral, emphysème sous cutané, douleur à la palpation, voire tympanisme ou matité à la percussion), a fortiori si une ventilation mécanique a été initiée,
- la présence ou l'aggravation d'un état de choc hémodynamique, en particulier en cas de traumatisme thoracique,
- en cas d'arrêt cardiaque post-traumatique (1, 3, 5).

En ce qui concerne la taille de l'épanchement, l'indication de drainage pleural ne fait aucun doute, lorsque l'épanchement est d'emblée important, qu'il s'agisse d'un pneumothorax complet ou d'un hémithorax massif. Toute la discussion porte sur la limite en dessous de laquelle il est possible d'éviter le drainage de la plèvre. En effet, ces épanchements ayant la capacité de se résorber spontanément, l'indication de drainage doit se discuter. Cette discussion s'est en particulier développée avec la généralisation récente des scanners corps entier chez les polytraumatisés qui permettent la détection de petits hémithorax ou de pneumothorax jusqu'alors dits occultes car non visibles sur la radiographie pulmonaire et asymptomatiques (20, 21). Malheureusement, l'attitude à adopter n'est pas consensuelle et la littérature est pauvre en travaux scientifiques (22). Un seul travail a suggéré que les patients ayant un hémithorax de plus de 1,5 cm d'épaisseur avaient 4 fois plus de chance d'avoir un drain thoracique que ceux dont l'épanchement faisait moins de 1,5 cm (23). Observons également, qu'en cas d'hémithorax non drainé, il est décrit un risque infectieux ou de transformation fibreuse de l'épanchement. À partir de notre expérience clinique, nous suggérons donc de ne pas drainer un pneumothorax localisé antérieur ou à l'apex, ou un hémithorax de moins de 1 à 2 cm (200 ml), à condition toutefois que le patient fasse l'objet d'une surveillance rapprochée clinique, radiologique ou échographique, en particulier s'il doit être placé sous ventilation mécanique avec une pression positive.

3.2. Quand évacuer un épanchement pleural en préhospitalier ?

L'insertion en situation préhospitalière d'un drain thoracique ou la décompression à l'aiguille restent des sujets controversés. Si pour certains auteurs comme Mattox (Houston, Texas, USA) il n'y a aucune indication chez le patient traumatisé de réaliser un geste de décompression pleurale, pour d'autres auteurs, en

particulier européens, il existe différentes indications parmi lesquelles le pneumothorax ou l'hémithorax symptomatique, voire compressif, et l'arrêt cardiaque traumatique (1, 3, 5, 19). Il paraît ainsi difficile de ne pas drainer un pneumothorax compressif quand on sait que celui-ci représente une situation critique qui peut engager rapidement le pronostic vital. De plus, des auteurs nord-américains ont montré, sur une cohorte de soldats décédés pendant la guerre du Vietnam, qu'un pneumothorax compressif avait été responsable du décès dans 3 à 4 % des cas (24). De la même manière, dans un travail allemand, un pneumothorax compressif a été retrouvé chez 5,7 % des patients traumatisés ayant présenté un arrêt cardiaque (25). Bien qu'il n'y ait pas d'étude méthodologiquement bien construite sur lesquelles s'appuyer et que les recommandations reposent avant tout sur des séries de patients, des cas cliniques et des avis d'experts, le drainage pleural en préhospitalier ne doit pas être un obstacle en soi : certains travaux ont en effet suggéré que ce drainage n'induisait pas de surcroît de complications infectieuses ou mécaniques et ne se traduisait pas par une plus grande fréquence de malposition des drains, si toutefois ce geste était accompli par des praticiens parfaitement expérimentés (1, 26-28).

Une des limites au drainage thoracique en préhospitalier repose sur le risque d'erreur de diagnostic et donc de drainage inutile avec le risque de complications iatrogènes. Des taux de drainage inutile de 2,4 à 30 % ont ainsi été rapportés (19, 27). L'utilisation de l'échographie en préhospitalier pourrait probablement permettre de réduire ces gestes inutiles en identifiant des diagnostics différentiels tels qu'une atélectasie ou une rupture diaphragmatique (29).

L'indication de drainage thoracique en préhospitalier doit également prendre en compte, en plus de l'expérience du praticien, le délai nécessaire pour rejoindre une salle de déchocage, le mode de transport (hélicoptère *versus* ambulance), enfin le contexte préhospitalier (milieu urbain *versus* milieu naturel de type montagne ou autre). Après décompression, l'insertion ou non d'un drain dépendra également de la nature de l'épanchement puisqu'un pneumothorax ne pourra être traité initialement que par une simple thoracostomie (30).

Les indications d'évacuation d'un épanchement pleural en préhospitalier vont donc se limiter aux cas suivants :

- détresse respiratoire ($SpO_2 < 96\%$ et/ou polypnée, tirage...) et/ou hémodynamique ($PAS < 90$ mmHg et/ou besoin de remplissage et/ou support catécholaminergique) avec suspicion d'épanchement pleural compressif,
- arrêt cardiaque post-traumatique réfractaire à une réanimation bien conduite.

En ce qui concerne la technique de drainage à utiliser en préhospitalier, comme précisé au préalable, l'exsufflation à l'aiguille peut être tentée en cas de suspicion d'épanchement gazeux car elle peut être efficace et reste peu agressive (1). En cas d'échec ou de détresse vitale majeure, il nous semble plus opportun de réaliser directement une thoracostomie uni- ou bilatérale (3, 18, 30). Dans ce dernier cas, l'insertion du drain pourra n'être envisagée qu'une fois arrivé à l'hôpital. Si l'épanchement est supposé être gazeux, la thoracostomie première

sera la règle, suivie la plupart du temps par la pose d'un drain. En cas d'épanchement mixte ou liquidien, le drain sera plus particulièrement utile afin de proposer une autotransfusion du sang évacué (10).

3.3. Quand évacuer un épanchement pleural à l'hôpital ?

Si le timing de l'évacuation de l'épanchement pleural dépend de la tolérance clinique de cet épanchement, il faut, dans la mesure du possible, réaliser un minimum d'imagerie avant de drainer un éventuel épanchement pleural en raison du risque de geste inutile lié à une erreur diagnostique (atélectasie, contusion pulmonaire, intubation sélective, rupture diaphragmatique) (9). Cependant, cette imagerie minimum à réaliser avant le drainage thoracique va dépendre du niveau de tolérance de l'épanchement pleural :

- aucune imagerie : détresse vitale immédiate et/ou arrêt cardiaque : thoracostomie uni-ou bilatérale en fonction des signes d'appel clinique, puis insertion d'un(de) drain(s) thoracique(s),
- radiographie pulmonaire et/ou échographie pleurale : détresse vitale contrôlée ($SpO_2 > 96\%$ sous oxygène),
- scanner thoracique en l'absence de détresse vitale.

4. Thoracostomie et arrêt cardiaque post-traumatique

Comme nous l'avons précédemment mentionné, un pneumothorax compressif peut être à l'origine d'un arrêt cardiaque conduisant certains auteurs à proposer la réalisation systématique d'une thoracostomie décompressive en cas d'arrêt cardiaque réfractaire à une réanimation bien conduite (5, 19, 25). Ainsi, dans un travail récent au cours duquel ont été inclus 757 patients traumatisés ayant présenté un arrêt cardiaque à ou durant leur prise en charge, Hubert-Wagner et al. ont réussi à mettre en évidence que la décompression thoracique était un facteur prédictif indépendant de survie (25). Dans ce cas bien particulier de l'arrêt cardiaque post-traumatique, l'insertion du drain thoracique doit être effectuée dans un 2^e temps et non pas au moment de la réanimation de l'arrêt cardiaque, excepté dans le cas d'un hémithorax important afin de pouvoir réaliser une autotransfusion (10).

5. Conclusion

Les différentes techniques de drainage thoracique ainsi que leurs indications doivent être parfaitement connues et maîtrisées par les médecins de l'urgence. Néanmoins, ce geste ne doit pas et ne peut pas être banalisé en raison du risque de complications graves qu'il peut entraîner.

Références bibliographiques

1. Waydhas C, Sauerland S. Pre-hospital pleural decompression and chest tube placement after blunt trauma: A systematic review. *Resuscitation* 2007 ; 72 : 11-25.
2. Lockey DJ. Prehospital trauma management. *Resuscitation* 2001 ; 48 : 5-15.
3. Fitzgerald M, Mackenzie CF, Marasco S, Hoyle R, Kossmann T. Pleural decompression and drainage during trauma reception and resuscitation. *Injury* 2008 ; 39 : 9-20.
4. Dahan M, Berjaud J, Brouchet L, Pons F. Principes du drainage thoracique. *Encycl Méd Chir (Éditions Scientifiques et Médicales Elsevier SAS, Paris), Techniques chirurgicales - Thorax*, 42-200. 2002 : 10 p.
5. Benkhadra M, Honnart D, Lenfant F, Trouilloud P, Girard C, Freysz M. Intérêts des manœuvres de réanimation à thorax ouvert en France ? *Ann Fr Anesth Réanim* 2008 ; 27 : 920-33.
6. Davis DP, Pettit K, Rom CD, Poste JC, Sise MJ, et al. The safety and efficacy of pre-hospital needle and tube thoracostomy by aeromedical personnel. *Prehosp Emerg Care* 2005 ; 9 : 191-7.
7. Zengerink I, Brink PR, Laupland KB, Raber EL, Zygun D, Kortbeek JB. Needle thoracostomy in the treatment of a tension pneumothorax in trauma patients: what size needle? *J Trauma* 2008 ; 64 : 111-4.
8. American College of Surgeons, Committee on Trauma. *Advanced Trauma Life Support Course Manual*. Chicago, IL : ASCOT 2004 ; 105 : 127.
9. David JS, Levrat A, Ahmed N, Brunet F. Does computed tomography modify management of traumatic haemothorax? *Acta Anaesthesiol Scand* 2006 ; 50 : 640-1.
10. Barriot P, Riou B, Viars P. Prehospital autotransfusion in life-threatening hemothorax. *Chest* 1988 ; 93 : 522-6.
11. Karmy-Jones R, Holevar M, Sullivan RJ, Fleisig A, Jurkovich GJ. Residual hemothorax after chest tube placement correlates with increased risk of empyema following traumatic injury. *Can Respir* 2008 ; 15 : 255-8.
12. Mandal AK, Thadepalli H, Mandal AK, Chettipalli U. Posttraumatic empyema thoracis: a 24-year experience at a major trauma center. *J Trauma* 1997 ; 43 : 764-71.
13. Maxwell RA, Campbell DJ, Fabian TC, Croce MA, Luchette FA, et al. Use of presumptive antibiotics following tube thoracostomy for traumatic hemopneumothorax in the prevention of empyema and pneumonia – a multi-center trial. *J Trauma* 2004 ; 57 : 742-8.
14. Etoch SW, Bar-Natan MF, Miller FB, Richardson JD. Tube thoracostomy. Factors related to complications. *Arch Surg* 1995 ; 130 : 521-5.
15. Schulman CI, Cohn SM, Blackbourne L, Soffer D, Hoskins N, et al. How long should you wait for a chest radiograph after placing a chest tube on water seal? A prospective study. *J Trauma* 2005 ; 59 : 92-5.
16. Bell RL, Ovadia P, Abdullah F, Spector S, Rabinovici R. Chest tube removal: end-inspiration or end-expiration? *J Trauma* 2001 ; 50 : 674-7.
17. Ahmed A, Page RD. The utility of intrapleural instillation of autologous blood for prolonged air leak after lobectomy. *Curr Opin Pulm Med* 2008 ; 14 : 343-7.
18. Massarutti D, Trillo G, Berlot G, Tomasini A, et al. Simple thoracostomy in prehospital trauma management is safe and effective: a 2-year experience by helicopter emergency medical crew. *Eur J Emerg Med* 2006 ; 13 : 276-80.

19. Aylwin CJ, Brohi K, Davies GD, Walsh MS. Pre-hospital and in-hospital thoracostomy: indications and complications. *Ann R Coll Surg Engl* 2008 ; 90 : 54-7.
20. Ball CG, Kirkpatrick AW, Laupland KB, Fox DI, et al. Incidence, risk factors, and outcomes for occult pneumothoraces in victims of major trauma. *J Trauma* 2005 ; 59 : 917-25.
21. Stafford RE, Linn J, Washington L. Incidence and management of occult hemothoraces. *Am J Surg* 2006 ; 192 : 722-6.
22. Keel M, Meier C. Chest injuries – what is new? *Curr Opin Crit Care* 2007 ; 13 : 674-9.
23. Bilello JF, Davis JW, Lemaster DM. Occult traumatic hemothorax: when can sleeping dogs lie? *Am J Surg* 2005 ; 190 : 844-8.
24. McPherson JJ, Feigin DS, Bellamy RF. Prevalence of tension pneumothorax in fatally wounded combat casualties. *J Trauma* 2006 ; 60 : 573-8.
25. Huber-Wagner S, Lefering R, Qvick M, V Kay M, Paffrath T, et al. Outcome in 757 severely injured patients with traumatic cardiorespiratory arrest. *Resuscitation* 2007 ; 75 : 276-85.
26. Bushby N, Fitzgerald M, Cameron P, Marasco S, Bystrycki A, et al. Prehospital intubation and chest decompression is associated with unexpected survival in major thoracic blunt trauma. *Emerg Med Australas* 2005 ; 17 : 443-9.
27. Schmidt U SM, Gerich T, Blauth M, Maull KI, Tscherne H. Chest tube decompression of blunt chest injuries by physicians in the field: effectiveness and complications. *J Trauma* 1998 ; 44 : 98-101.
28. Spanjersberg W, Ringburg A, Bergs B, Krijen P, Schipper I, et al. Prehospital chest tube thoracostomy: effective treatment or additional trauma? *J Trauma* 2005 ; 59 : 96-101.
29. Lichtenstein D, Goldstein I, Mourgeon E, Cluzel P, Grenier P, Rouby JJ. Comparative diagnostic performances of auscultation, chest radiography, and lung ultrasonography in acute respiratory distress syndrome. *Anesthesiology* 2004 ; 100 : 9-15.
30. Deakin CD DG, Wilson A. Simple thoracostomy avoids chest drain insertion in pre-hospital trauma. *J Trauma* 1995 ; 39 : 373-4.

