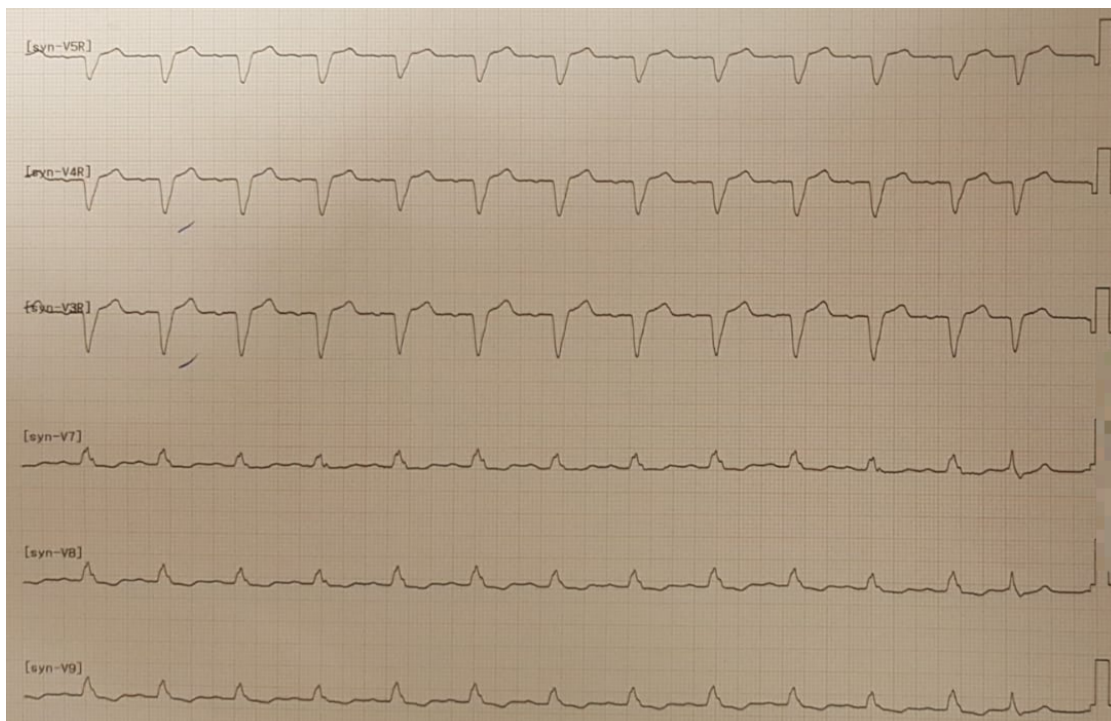
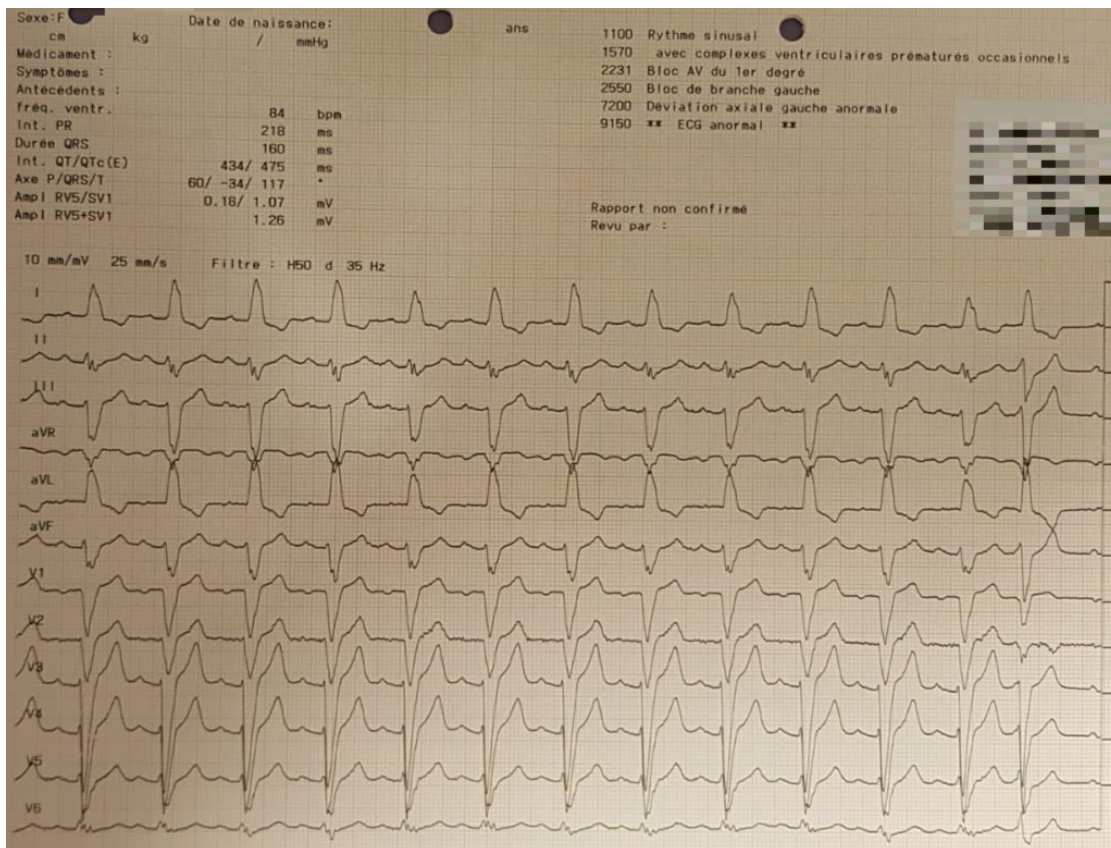


## STE en V3R V4R à rapporter à un BBG?



Sujet :	Re: V3R et V4R dans le BBG
Date :	Sat, 23 Jan 2021 19:31:01 +0000
De :	TABOULET Pierre < <a href="mailto:pierre.taboulet@aphp.fr">pierre.taboulet@aphp.fr</a> >

C'est un signe, souvent fugace, difficile à lire car V3R ou V4R est microvolté et qui n'ajoute rien au traitement ni au diagnostic ((qui se fait en DIII + V1)  
Franchement je m'en passe depuis ... 20 ans. Mais j'ai peut être tort.  
PT

Le 22 janv. 2021 à 16:06:

Voilà qui ébranle les bases de mes convictions les plus profondes.

une dl tho avec STE en V4R, c'est un IDM du VD non? (certes exceptionnellement isolé mais bon...)

Sujet :	Re: V3R et V4R dans le BBG
Date :	Wed, 13 Jan 2021 06:08:04 +0000
De :	TABOULET Pierre < <a href="mailto:pierre.taboulet@aphp.fr">pierre.taboulet@aphp.fr</a> >

Sérieusement ?

V3R et V4R ne servent à rien... et encore moins encore en cas de BBG..  
montre moi un seul cas utile publié dans la littérature et qui change la pec?

Le 11 janv. 2021 à 20:42,a écrit :

dans ce cas, il est important de rajouter dans ton topo sur le BBG que cela peut créer un ST+ en V3R V4R au même titre qu'en V1-V3 (car tout ça ce sont des dérivations droites)

C'est chiant les livres à l'ancienne, ça rentre pas dans ma tablette....

Merci pour tout.

NiS.

Le 11/01/2021 à 16:01, TABOULET Pierre a écrit :

Un ST+ en V3R V4R peut-il être rapporté à un BBG?

**oui si la polarité du QRS est négative (discordance appropriée)**

pour le livre ? non il faut faire à l'ancienne !  
PT

Le 11 janv. 2021 à 13:32 a écrit :

Hello!

Un ST+ en V3R V4R peut-il être rapporté  
à un BBG?

Cf. ECG joint

(autre question: ya pas une version  
numérique (kindle, pdf...) du bouquin  
sur l'IDM?)

Merci+++