

Cytolyse hépatique (augmentation des aminotransférases) chez l'adulte

Hepatic cytolysis (aminotransferases increase) in adults

Alexandre Pariente

Centre hospitalier,
unité d'hépatogastroentérologie,
boulevard Hauterive,
64000 Pau,
France

e-mail : <alex.pariente@free.fr>

Résumé

L'augmentation des aminotransférases sériques est un problème diagnostique quotidien en hépatologie ; le terme de cytolysé doit être évité, leur élévation étant très fréquente en cas de cholestase, et n'étant pas non plus synonyme de nécrose hépatocytaire. On distingue arbitrairement les augmentations fortes (> 15 fois la limite supérieure de la normale) généralement aiguës, et les augmentations chroniques habituellement faibles ou modérées (< 10 fois la limite supérieure de la normale).

Les principales causes d'augmentation forte des aminotransférases sont les rhabdomyolyses, les hépatites hypoxiques, l'obstruction biliaire aiguë, les hépatites aiguës virales, toxiques ou médicamenteuses, l'hépatite auto-immune ; rarement un syndrome de Budd-Chiari, une maladie de Wilson, une anorexie mentale, une hépatopathie glycogénique.

Les principales causes d'augmentation faible-modérée des aminotransférases sont les hépatopathies alcooliques, les hépatopathies stéatosiques non alcooliques, les hépatites virales chroniques, les hépatites toxiques ou médicamenteuses, les hépatites auto-immunes, l'hémochromatose, la maladie de Wilson, les maladies vasculaires du foie, le déficit en α 1-antitrypsine. Des causes extrahépatiques sont fréquentes (myopathies, dysthyroïdies, maladie cœliaque, insuffisance surrénale).

Le diagnostic repose sur les données cliniques (l'interrogatoire a une place majeure), un bilan biologique de débrouillage systématique, l'échographie hépatique. Des tests complémentaires sont indiqués pour confirmer les premières hypothèses ou chercher des causes rares. La biopsie hépatique est nécessaire lorsqu'elle est indispensable à la prise en charge de la maladie causale, lorsque plusieurs causes potentielles sont associées, et lorsqu'aucune cause n'a été identifiée (peut-être dans cette dernière situation précédée d'une élastométrie).

■ **Mots clés** : aminotransférases, transaminases

Abstract

Increase in serum aminotransferases is a daily diagnostic problem in hepatology. The term « cytolysis » should be abandoned since aminotransferases elevation is common in cholestasis, and is not synonymous for hepatocyte necrosis. On an arbitrarily basis, one can distinguish marked, usually acute increases (>15 times the upper limit of normal values), and minimal to moderate, usually chronic ones (<10 times the upper limit of normal values).

The main causes of aminotransferases increases are rhabdomyolysis, hypoxic hepatitis, acute biliary obstruction, acute hepatitis (viral, toxic or drug-induced),

**HEPATO-GASTRO
et Oncologie digestive**

Tirés à part : A. Pariente

Pour citer cet article : Pariente A. Cytolyse hépatique (augmentation des aminotransférases) chez l'adulte. *Hépatogastro* 2013 ; 20 : 630-639. doi : 10.1684/hpg.2013.0916

doi : 10.1684/hpg.2013.0916

autoimmune hepatitis; Budd-Chiari syndrome, Wilson's disease, anorexia nervosa and glycogenic hepatopathy.

The main causes of minimal to moderate, usually chronic aminotransferases increase are alcoholic liver diseases, non alcoholic fatty liver diseases, chronic viral hepatitis, chronic toxic and drug-induced liver diseases, auto-immune hepatitis, hemochromatosis, Wilson's disease, vascular liver diseases, α 1-antitrypsin deficiency. Extra hepatic causes are frequent (myopathies, thyroid dysfunctions, coeliac disease, adrenal insufficiency).

The diagnosis rests on clinical data (interview in the first place), biological desrambling tests and abdominal ultrasonography. Complementary tests are necessary to confirm the first hypotheses or look for rare causes. Liver biopsy is necessary when its results are essential for the management of the causal disease, when several potential causes are associated, and when no cause has been recognized (elastometry should – could – precede liver biopsy in this last situation).

■ **Key words:** aminotransferases (transaminases)

Depuis son introduction en biologie clinique dans les années 1950 (pour le diagnostic de l'infarctus du myocarde), le dosage de l'activité sérique des aminotransférases (ex-transaminases) est devenu un outil majeur dans le diagnostic des maladies du foie, et la découverte de la cause de leur augmentation une quête quotidienne pour l'hépatologue.

L'aspartate aminotransférase (ASAT, ex-SGOT) est une enzyme cytosolique et mitochondriale ubiquitaire (foie, cœur, muscle squelettique, rein, cerveau, pancréas, poumon, leucocytes et érythrocytes) ; l'alanine aminotransférase (ALAT, ex-SGPT) cytosolique, également ubiquitaire, est cependant en concentration beaucoup plus élevée dans le foie [1]. **L'augmentation des aminotransférases dans le sérum témoigne, soit de la destruction des tissus qui en contiennent, soit de modifications de la perméabilité membranaire ; la nécrose hépatocytaire n'est donc pas nécessaire à l'augmentation des transaminases, et leur élévation n'est pas corrélée à l'étendue et à la sévérité des lésions hépatiques.** La durée de vie des aminotransférases dans le sérum est faible (quelques jours), plus brève pour l'ASAT que pour l'ALAT [1].

“ **L'augmentation des aminotransférases dans le sérum témoigne soit de la destruction des tissus qui en contiennent, soit de modifications de la perméabilité membranaire ; la nécrose hépatocytaire n'est donc pas nécessaire** ”

“ **L'augmentation des aminotransférases dans le sérum n'est pas corrélée à l'étendue et à la sévérité des lésions hépatiques** ”

La limite supérieure de la normale de l'activité sérique des aminotransférases fait l'objet de discussions, inférieure chez la femme, et globalement revue à la baisse. Si cela est sans doute important dans les études épidémiologiques ou les essais thérapeutiques, cela l'est sans doute moins pour le diagnostic clinique.

On distingue classiquement les élévations aiguës et chroniques des aminotransférases. Comme l'information temporelle manque souvent lorsqu'on voit le patient pour la première fois, il est pertinent de distinguer les élévations faibles (< 10 fois la limite supérieure de la normale) et fortes (> 15 fois la limite supérieure de la normale), mais cela est parfaitement arbitraire et il y a bien sûr une large zone grise où l'appréciation du contexte a plus d'importance que les valeurs observées par elles-mêmes.

“ **On distingue les élévations faibles (< 10 N) et fortes (> 15 N), mais cela est arbitraire et il y a une large zone grise où l'appréciation du contexte a plus d'importance que les valeurs observées** ”

Le terme de « **cytolyse** » est souvent employé pour désigner une augmentation des aminotransférases d'origine hépatique. Ce terme est mauvais parce que, même de cause hépatique, l'augmentation des transaminases peut être importante en l'absence de nécrose hépatocytaire et parce que la cholestase augmente régulièrement les transaminases.

“ **La cholestase augmente les transaminases** ”

Augmentation forte (aiguë) des aminotransférases

Les principales causes sont indiquées dans le *tableau 1*. Éliminer une rhabdomyolyse aiguë est habituellement facile. Les deux premières erreurs à éviter sont de méconnaître une hépatite hypoxique et une obstruction biliaire aiguë.

“**Éliminer une rhabdomyolyse aiguë est facile**”

Les causes d'hépatite hypoxique [2] sont :

- cardiaques :
 - poussée aiguë sur insuffisance cardiaque chronique,
 - insuffisance cardiaque aiguë (infarctus, trouble du rythme) ;
- pulmonaires :
 - poussée aiguë,
 - embolie pulmonaire sur insuffisance respiratoire chronique ;
- et le sepsis.

L'augmentation des aminotransférases (initialement ASAT>ALAT) peut être très forte, et s'accompagner

rapidement d'une insuffisance hépatique aiguë éventuellement mortelle. Une insuffisance rénale associée est fréquente.

L'obstruction biliaire aiguë peut causer une forte augmentation des aminotransférases, liées à l'hyperpression aiguë dans les voies biliaires. Il peut exister de la fièvre et un ictère. La cause habituelle est la lithiase cholécystienne. L'échographie, la bili-IRM et l'échoendoscopie sont très utiles. Chez les malades cholécystectomisés, surtout ceux qui gardent une voie biliaire principale fine, la prise d'opiacés, habituellement dans l'heure qui suit l'ingestion, peut, en provoquant un spasme du sphincter d'Oddi, entraîner une hyperpression brutale dans la voie biliaire principale. L'augmentation des aminotransférases liée à l'obstruction biliaire aiguë est rapidement régressive (coup d'archet).

“**L'obstruction biliaire aiguë peut causer une forte augmentation des aminotransférases rapidement régressive**”

Le diagnostic d'hépatite virale aiguë est aujourd'hui facile grâce aux tests sérovirologiques. Une poussée aiguë sur hépatite chronique est un piège classique, parfois inévitable, en cas d'hépatite B. Il faut se méfier de la coexistence d'une hépatite chronique préexistante

Tableau 1. Principales causes des fortes augmentations (aiguës) des aminotransférases.

Clés	
Causes extrahépatiques	
Rhabdomyolyse aiguë	ASAT>ALAT, CPK, convulsions, exercice
Causes hépatiques	
Hépatite hypoxique	Âge, cardiopathie, hypoxémie
Obstruction aiguë de la VBP	Douleur, fièvre, cholestase, antécédents, échographie
Hépatite virale aiguë	Épidémiologie, symptômes associés, sérovirologie
Hépatite médicamenteuse/toxique	Anamnèse, symptômes associés
Hépatite auto-immune	Âge, sexe, hypergammaglobulinémie (IgG), Auto-anticorps, biopsie
Syndrome de Budd-Chiari « aigu »	Contexte thrombophilique, échographie
Maladie de Wilson aiguë	Âge, signes neurologiques, anémie, anneau de Kayser, céruloplasmine, Cuivre, Biopsie
Anorexie mentale	Maigreur, hypoglycémie
Hépatite glycogénique	Diabète de type 1 mal équilibré par l'insuline

VBP : voie biliaire principale

méconnue (C par exemple) et d'une autre cause d'augmentation des aminotransférases. Il ne faut pas oublier l'hépatite E autochtone, encore souvent méconnue [3].

Les hépatites médicamenteuses sont habituellement reconnues par l'interrogatoire (attention aux médicaments en vente libre, le paracétamol par exemple, qui peut être responsable d'hépatites cytolitiques aiguës à doses thérapeutiques en cas de jeûne et/ou d'alcoolisme chronique), et aux médecines dites alternatives, dont la prise est parfois volontairement cachée et dont la composition est extrêmement difficile à connaître. Des manifestations d'hypersensibilité sont évocatrices mais inconstantes. L'apport des bases de données est précieux (Hepatox [4], Livertox [5]). En phase aiguë, tout médicament non vital éventuellement responsable doit être arrêté le temps de l'enquête étiologique.

“ **Le paracétamol peut être responsable d'hépatites cytolitiques aiguës à doses thérapeutiques en cas de jeûne et/ou d'alcoolisme chronique** ”

“ **Tout médicament non vital éventuellement responsable doit être arrêté le temps de l'enquête étiologique** ”

L'hépatite auto-immune peut être responsable de fortes élévations des aminotransférases. Un contexte auto-immun, l'hypergammaglobulinémie (IgG), la présence habituelle d'autoanticorps (antinoyau, antiactine) et l'examen de la biopsie hépatique permettent un diagnostic et un traitement urgent [6].

“ **Le traitement de l'hépatite auto-immune est urgent** ”

Le syndrome de Budd-Chiari [7] peut être rarement révélé par une forte augmentation des transaminases (traduisant une hépatite hypoxique plus ou moins étendue en amont des veines obstruées). L'existence d'une ascite riche en protéines, la mise en évidence de thromboses veineuses hépatiques à l'échographie, la mise en évidence d'une thrombophilie, l'examen de la biopsie hépatique permettent le diagnostic.

La maladie de Wilson [8, 9] peut être révélée par une hépatite aiguë ; l'existence d'une anémie hémolytique, et de troubles neurologiques orientent, le diagnostic étant fourni par la présence inconstante d'un anneau de Kayser, la baisse de la céruloplasmine, l'augmentation de

la cuprurie et la biopsie hépatique avec dosage du cuivre.

“ **La maladie de Wilson peut être révélée par une hépatite aiguë** ”

L'anorexie mentale [10] est souvent associée à une faible augmentation des aminotransférases. Dans des cas de maigreur extrême et d'inanition, elle peut se compliquer d'une insuffisance hépatique aiguë avec forte élévation des aminotransférases, hypoglycémie, baisse du TP, rapidement réversible avec un apport glucidique progressif [10].

Augmentation faible à modérée (chronique) des aminotransférases

À la suite d'un grand travail épidémiologique étasunien [11] qui avait observé que des aminotransférases anormales ne l'étaient plus dans 1/3 des cas dans le semestre suivant, il est parfois écrit qu'il faut attendre 6 mois pour explorer les augmentations modérées asymptomatiques des aminotransférases. Cette opinion ne tient pas compte des possibles fluctuations (incluant la zone normale) des aminotransférases dans de nombreuses maladies (hépatites chroniques B et C, hépatopathies stéatosiques notamment) ; cette recommandation ne me paraît donc pas justifiée. Les principales causes sont indiquées dans le *tableau 2*.

Un algorithme d'exploration des augmentations faibles à modérées chroniques des transaminases est proposé dans la *figure 1*.

Maladies alcooliques du foie

Le diagnostic de la cause est le plus souvent évident si on prend le temps d'interroger le malade. Les AST sont souvent supérieures aux ALAT en cas d'hépatite alcoolique aiguë et de cirrhose alcoolique, mais pas de stéatose simple ; la GGT est souvent franchement élevée alors que les phosphatases alcalines sont normales ou presque, et la GGT diminue avec le sevrage alcoolique. L'existence de maladies alcooliques associées (maladie de Dupuytren, parotidose, polynévrite, pancréatite, etc.), la macrocytose, l'augmentation des IgA, l'histologie hépatique, et lorsque la consommation d'alcool reste non déclarée, l'augmentation de la transferrine désialylée sont utiles au diagnostic.

“ **Les AST sont souvent supérieures aux ALAT en cas d'hépatite alcoolique aiguë et de cirrhose alcoolique, mais pas de stéatose simple** ”

Tableau 2. Principales causes d'augmentation faible à modérée (chronique) des aminotransférases.

Clés	
Causes extrahépatiques :	
Maladie cœliaque	Anémie, diarrhée, IgA antitransglutaminase-t, biopsies duodénales
Hypothyroïdie	Clinique, TSH
Hyperthyroïdie	Clinique, TSH
Hémolyse	NFS, réticulocytes, haptoglobine, bilirubine non conjuguée
Myopathies	CPK
Exercice physique intense	CPK
Macro-ASAT	ASAT très élevée, ALAT et CPK normales
Causes hépatiques :	
Maladies alcooliques du foie	Anamnèse, maladies alcooliques associées, AST>ALT, GGT, transferrine désialylée, biopsie
Hépatopathies stéatosiques non alcooliques	Anamnèse, IMC, syndrome métabolique, échographie, biopsie, élimination des autres causes
Hépatites virales chroniques	Épidémiologie, sérovirologie
Hépatite auto-immune	Âge, sexe, hypergammaglobulinémie (IgG), auto-anticorps, biopsie
Hémochromatose	Saturation de la transferrine, ferritine, diagnostic génétique, IRM, biopsie
Maladie de Wilson	Âge, signes neurologiques, anémie, anneau de Kayser, céruloplasmine, cuprurie, biopsie
Déficit en $\alpha 1$ antitrypsine	Âge, emphysème, électrophorèse, phénotype Pi, biopsie
Hépatites médicamenteuses et toxiques	Anamnèse, biopsie, base de données, épreuve d'arrêt
Foie de la grossesse	Grossesse
Toutes les maladies chroniques du foie	Y compris les tumeurs...

Hépatopathies stéatosiques non alcooliques (HSNA)

Elles sont certainement la cause les plus fréquentes d'augmentation chronique minime à modérée des aminotransférases en France [12]. Trois écueils sont à éviter : attribuer trop facilement les anomalies biologiques hépatiques à une HSNA parce que la surcharge pondérale et l'obésité sont très fréquentes, ou méconnaître une HSNA à cause d'un poids (d'un BMI) normal, enfin méconnaître les causes d'HSNA non liées au syndrome métabolique (dont la maladie de Wilson et d'autres erreurs innées du métabolisme qui peuvent n'être découvertes qu'à l'âge adulte) [13]. En l'absence de fibrose sévère, les ALAT sont habituellement supérieures aux ASAT.

Les hépatopathies stéatosiques non alcooliques sont certainement la cause la plus

fréquente d'augmentation chronique minime à modérée des aminotransférases en France

Les hépatites virales chroniques

Elles sont facilement identifiées par les examens sérologiques et virologiques. Elles ne sont qu'exceptionnellement séronégatives, et seulement ou presque (anticorps anti-HBc isolé) identifiables par la présence d'acides nucléiques viraux dans le sérum.

Les hépatites auto-immunes [6]

Cf. supra. Les principaux problèmes diagnostiques peuvent venir des formes sans autoanticorps « classiques », pour lesquelles l'histopathologie, la recherche d'anticorps *anti soluble liver antigen* et le test thérapeutique aux corticoïdes

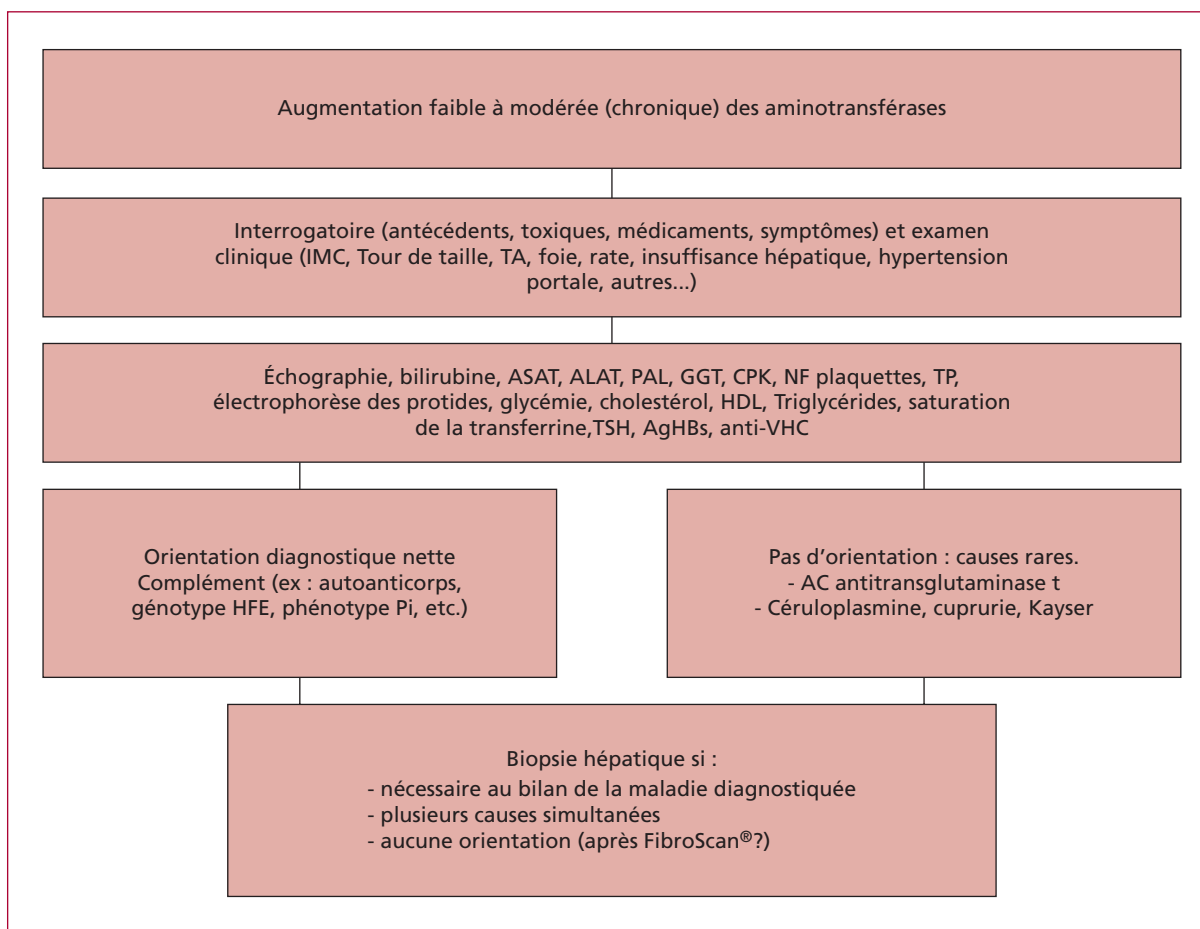


Figure 1. Conduite à tenir face à une augmentation faible à modérée (chronique) des aminotransférases.

permettent le diagnostic (une maladie cœliaque doit être systématiquement cherchée dans ces circonstances).

Hémochromatose [14]

Lorsqu'il existe une augmentation des transaminases, l'hémochromatose génétique est habituellement associée à une augmentation du coefficient de saturation de la transferrine. Le diagnostic est confirmé par la présence de la mutation C282Y à l'état homozygote du gène HFE. La cause hépatique la plus fréquente d'augmentation de la ferritine n'est pas l'hémochromatose mais l'hépatopathie stéatosique métabolique.

“ La cause hépatique la plus fréquente d'augmentation de la ferritine n'est pas l'hémochromatose mais l'hépatopathie stéatosique métabolique ”

Maladies vasculaires du foie

Une augmentation minimale à modérée des transaminases est fréquente en cas de foie cardiaque, de syndrome de Budd-Chiari, de dilatation sinusoidale, d'hyperplasie nodulaire régénérative. Le diagnostic repose sur le contexte clinique, l'échographie hépatique et cardiaque, l'existence éventuelle d'une thrombophilie, et parfois seulement la biopsie hépatique.

Maladie de Wilson [8, 9]

Elle est très rare, mais à la fois grave et curable ; son diagnostic doit rester une préoccupation constante de l'hépatologue. Elle atteint habituellement l'adulte jeune (4 % des cas après 40 ans), sans profil biologique particulier lorsque la présentation de la maladie du foie est une augmentation chronique des transaminases. Le diagnostic peut être évoqué sur l'existence de signes

neurologiques associés, d'un anneau cornéen de Kayser, d'une baisse de la céruléoplasmine sérique, d'une augmentation de la cuprurie. La biopsie hépatique montre des lésions associant des aspects d'hépatopathie stéatosique et d'hépatite chronique. Aucun de ces critères n'est constant (tableau 3), et le dosage du cuivre hépatique voire l'étude génétique peuvent être nécessaires [8, 9]

“ La maladie de Wilson est très rare, mais à la fois grave et curable ; elle atteint l'adulte jeune ”

Déficit en α 1-antitrypsine [15]

Le déficit en α 1-antitrypsine de type ZZ ou SZ est rare (< 1/1 000 en France). Il peut se révéler à l'âge adulte par une maladie chronique du foie qui peut aller jusqu'à la cirrhose. Le diagnostic est évoqué sur la coexistence d'un emphysème, sur la forte diminution (voire l'absence) de la bande α 1 de l'électrophorèse des protéines, et l'étude du phénotype Pi. La seule existence, sur la biopsie hépatique, des globules intrahépatocytaires, PAS-positifs, diastase résistants, qui est présente chez les hétérozygotes MZ, ne permet pas de rattacher la maladie hépatique au déficit.

Hépatopathies médicamenteuses et toxiques [5, 6]

Les lésions chroniques du foie dues aux médicaments et aux toxiques sont rares, même si l'augmentation minime ou modérée des aminotransférases est plus fréquente. Il peut s'agir d'hépatites d'allure auto-immune (par exemple, avec la minocycline ou la nitrofurantoïne), de stéatohépatites (par exemple, amiodarone, tamoxifène), de fibroses plus ou moins pures (méthotrexate par exemple), de lésions vasculaires du foie (dilatation sinusoidale, hyperplasie nodulaire régénérative avec l'azathioprine par exemple). Le diagnostic repose sur l'identification de l'exposition médicamenteuse (pas toujours facile surtout quand il s'agit

de médecines « alternatives »), la biopsie et l'évolution après arrêt du médicament jugé responsable.

Biopsie hépatique

La biopsie hépatique lorsque le diagnostic est établi est nécessaire si elle est indispensable à la prise en charge du malade ; elle peut aussi apporter confirmation d'un diagnostic suspecté (dosage du cuivre hépatique dans la maladie de Wilson par exemple). Elle est également indiquée lorsque deux causes sont associées, pour faire la part des choses (obésité et hépatite C par exemple). Enfin, lorsqu'aucun diagnostic n'est suffisamment probable, elle peut seule permettre certains diagnostics rares (granulomatose, lésions vasculaires du foie par exemple) ; il est alors raisonnable de congeler un fragment biopsique en vue d'études spéciales si nécessaire. Cependant, dans ces conditions, elle ne montre que des lésions minimales une fois sur deux ; cela est plus fréquent chez les femmes, et en l'absence de surcharge pondérale [16]. Dans ces conditions, la pratique d'un Fibroscan® (non validé dans cette indication !) pourrait aider à convaincre le malade (et le médecin !) de son utilité lorsque la dureté du foie est augmentée.

Observation clinique n° 1

Un homme de 75 ans est hospitalisé pour hépatite aiguë. Il est hypertendu, traité par hydrochlorothiazide et telmisartan, diabétique de type 2 traité par metformine. Il ne fume plus (40 pla), boit 20 g d'alcool par jour, sans autre exposition toxique ni prise médicamenteuse autre que son traitement habituel. La veille, au réveil, il a ressenti une fatigue intense, isolée, sans fièvre ni autre symptôme. Le poids est de 86 kg/1 m 70, la TA à 9/7, le pouls à 88/min. L'examen clinique est normal. L'hémogramme est normal, le TP à 52 %, la bilirubine à 20 μ M, les AST à 1 870 UI/L, les ALT à 1 610 UI/L, les phosphatases alcalines à 95 UI/L, la GGT à 112 UI/L, l'urée à 14,3 mM, la créatinine à 180 μ M, la glycémie à 4,5 mM, l'albumine à 35 g/L. L'échographie hépatique est normale.

Tableau 3. Prévalence de la normalité des tests diagnostiques dans la maladie de Wilson.

Anneau de Kayser absent	23 %
Céruloplasmine \geq 20 mg/dL	23 %
Les deux	18 %
Cuprurie > 40 μ g/j	14 %
Les trois	14 %

Question 1 : quels examens demandez-vous en premier ?

- Sérologie de l'hépatite A
- Sérologie de l'hépatite B
- Sérologie de l'hépatite C
- Sérologie de l'hépatite E
- ECC

L'ECG montre une onde q et un sus-décalage du segment ST, de V3 à V6, associé à des extrasystoles ventriculaires polymorphes. La troponine est élevée, l'échographie cardiaque montre une large plage akinétique et une forte diminution de la fraction d'éjection du ventricule gauche.

Le diagnostic retenu est celui d'hépatite hypoxique secondaire à un infarctus antérieur étendu peut être compliqué d'un épisode de bas débit aigu par tachycardie ventriculaire régressive. En soins intensifs cardiologiques, la situation hémodynamique reste médiocre et le malade décède à J4 d'insuffisance hépatique grave associée à une défaillance multiviscérale.

Observation clinique n° 2

Un homme de 63 ans est suivi depuis 2 ans pour une cirrhose compensée de cause probablement mixte (alcool + NASH), découverte à l'occasion d'anomalies biologiques hépatiques. Il dirige une petite entreprise de menuiserie métallique. Il vit près de Pau, et n'a pas récemment voyagé. Il n'a pas de relation extraconjugale. Il a arrêté toute consommation d'alcool, a maigri de 10 kg (il pèse maintenant 75 kg/1 m 72). Il est suivi semestriellement et prend pour traitement de la metformine, du gliclazide, et de la simvastatine, à l'exception d'autres médicaments. Il a ressenti depuis quelques jours une fatigue marquée, une anorexie, des nausées et a constaté des urines foncées. L'examen montre un ictère modéré ; le foie est palpable 4 cm sous le rebord costal, sans autre anomalie. L'hémogramme est normal, Le TP à 62 %, le facteur V à 60 %, l'urée à 6 mM, la créatinine à 102 µM, la glycémie à 7 mM, la bilirubine à 170 µM, les ASAT à 980 UI/L, les ALT à 1 350 UI/L, les PAL à 95 UI/L, la GGT à 124 UI/L, l'albumine à 34 g/L, les gammaglobulines à 13,6 g/L sans pic, l'alphafoetoprotéine à 14 ng/mL. Les IgM antiVHA sont absentes du sérum, ainsi que l'AgHBs et les anticorps anti-HBc. Il n'y a pas d'anticorps antiHCV.

L'ECG est normal. L'échographie montre un foie dysmorphique sans nodule suspect, des veines hépatiques normales, une veine porte perméable, hépatopète, de 11 mm de diamètre, une lame d'ascite.

Question 2 : quel diagnostic vous semble le plus probable ?

- a) Foie cardiaque
- b) Stéatohépatite non alcoolique
- c) Hépatite aiguë E
- d) Hépatite à la simvastatine

Le patient vit dans une petite maison avec un jardin mais ne cultive pas lui-même ses légumes, n'a pas de puits. Il n'a pas récemment consommé de gibier. En revanche, en l'absence de tout voyage récent, il a consommé, 5 semaines auparavant, du figatellu que lui a gentiment fait goûter son voisin à la foire de Pau, qui vendait de la charcuterie corse. . . Il y a des IgG et des IgM anti-VHE, la recherche d'ARN du VHE est positive dans le sang et les selles (génotype 3). Le malade est traité par ribavirine (800 mg/l) pendant 4 semaines. L'évolution est favorable malgré un abaissement transitoire du TP jusqu'à 48 %, la virémie n'est plus détectable 8 jours après le début du traitement. Les tests hépatiques sont normaux à la 8^e semaine, et le restent au 6^e mois.

L'hépatite aiguë E autochtone est une maladie fréquente dans le Sud de la France [3]. La transmission est oro-fécale. L'ingestion du foie d'animaux infectés (porc, gibier) est un des modes possibles de contamination. La guérison spontanée est le mode évolutif le plus fréquent. Une évolution chronique éventuellement cirrhogène a été décrite chez des malades immunodéprimés. Une évolution subaiguë léthale est possible notamment chez des malades âgés et en cas d'hépatopathie préexistante que l'hépatite E peut décompenser ; c'est la raison pour laquelle ce malade a reçu un traitement par la ribavirine (hors AMM. . .) dont l'efficacité n'a été jusqu'ici rapportée que chez des malades immunodéprimés.

Observation clinique n° 3

Une femme de 29 ans était examinée pour une augmentation ancienne et fluctuante des transaminases. Elle souffrait d'un diabète de type 1 depuis l'âge de 14 ans, avec de nombreuses hospitalisations pour acidocétose entre 14 et 20 ans. Au cours des dernières années, on avait constaté d'importantes élévations des aminotransférases, coïncidant avec des périodes de déséquilibre diabétique au décours desquelles elles décroissaient rapidement. Il n'y avait aucun autre symptôme.

Lors du dernier épisode, le poids était de 40 kg pour 1 m 60, la TA à 9/7, le pouls à 64/min. Le foie, de consistance normale, dépassait de 6 cm le rebord costal. Il n'y avait pas de splénomégalie, de circulation veineuse collatérale, d'angiomes stellaires ni d'érythrose palmaire. L'échographie montrait une hépatomégalie homogène, sans signe d'hypertension portale. L'hémogramme était normal, le TP à 100 %, la créatininémie à 55 µM, la glycémie à 13,4 mM, la bilirubine à 18 µM, Les ASAT à 2210 UI/L, ALAT à 1 420 UI/L, PAL 316 (N < 120), GGT 1 467 UI/L (N < 35), l'albumine à 35 g/L, les gammaglobulines à 10,5 g/L.

Question 3 : quelle est la lésion prédominante sur la biopsie hépatique ?

- a) Fibrose centrolobulaire
- b) Cirrhose
- c) Nécrose centrolobulaire
- d) Nécrose périportale
- e) Autre lésion

L'examen de la biopsie hépatique montrait une architecture normale, l'absence de fibrose, de nécrose et d'inflammation, une ballonnisation diffuse des hépatocytes accentuant les membranes cellulaires, par des dépôts PAS positifs disparaissant après digestion diastasique, donc constitués de glycogène.

L'hépatopathie glycogénique a été décrite par Pierre Mauriac chez des enfants diabétiques traités par l'insuline dès les années 30 [17]. Elle apparaît en cas de déséquilibres importants et répétés : l'hyperglycémie sévère provoque une entrée du glucose indépendante de l'insuline dans les hépatocytes où il est piégé après sa phosphorylation. L'administration de glucose pour traiter l'hyperglycémie provoque la polymérisation du glucose en glycogène qui s'accumule dans la cellule, la production de glycogène persistant un certain temps après la diminution de l'insulinémie. L'alternance de niveaux élevés de glycémie et d'insulinémie au cours de diabète mal contrôlés provoque l'accumulation de glycogène dans les hépatocytes [18]. L'hépatomégalie est quasi constante, les transaminases presque toujours élevées, au-delà de 3 fois la normale dans plus de la moitié des cas, l'augmentation des phosphatases alcalines et de la gammaGT, parfois importante, est fréquente, mais il n'y a pas d'insuffisance hépatocellulaire [18]. L'obtention de l'équilibre diabétique permet la régression complète des anomalies cliniques et biologiques.

Observation clinique n° 4

Une femme de 26 ans est examinée en 1994 pour une augmentation des transaminases (ALT 7N, AST 3N, GGT 2N). Elle n'a aucun antécédent personnel, fume 15 cigarettes par jour, boit 20 g d'alcool par semaine. Son père est mort d'une cirrhose alcoolique à 45 ans. Deux des frères ont un asthme. Elle ne prend aucun médicament, ni médecine « douce ». L'examen clinique est normal en dehors d'un surpoids (71 kg/1 m 68, IMC 26 kg/m²). L'échographie montre un foie un peu gros, diffusément hyperéchogène, sans autre anomalie. NFS, plaquettes, TP, fonction glycémie, ionogramme sont normaux. Le cholestérol total est à 1,95 g/L, l'HDL-cholestérol à 0,56 g/L, les triglycérides à 4 g/L, l'électrophorèse des protides

est normale, ainsi que l'alpha 1-antitrypsine, la céruloplasmine, l'antigène HBs, les anticorps anti-VHC, antinoyau, muscle lisse, mitochondrie et LKM sont absents. La biopsie hépatique, de 15 mm, relue par un pathologiste expert, montre une architecture normale, des espaces portes normaux ou un peu fibreux avec de fins septa portopertes, une discrète fibrose péricentrolobulaire et péricentrolobulaire, un infiltrat lymphoplasmocytaire portal discret ne dépassant pas la lame bordante, une stéatose macro- et microvésiculaire majeure (60 %) avec une inflammation lobulaire mononucléée discrète, des lipogranulomes et quelques hépatocytes en nécrose hyaline. Pas de bile, pas de fer. La reprise de l'interrogatoire de cette jeune femme d'allure psychologiquement fragile, qui avait passé sa jeunesse en famille d'accueil, ne retrouvait pas de consommation d'alcool dont il n'existait aucun autre stigmate. Un régime restrictif permit une perte de poids de 5 kg, avec une normalisation des triglycérides et une baisse des transaminases autour de 3-4 N. Elle eut ensuite deux grossesses et accouchements normaux (les transaminases dosées en 2002 au cours de la seconde grossesse étaient entre 1 et 3 N).

La patiente, qui redoutait une seconde biopsie hépatique, fut perdue de vue jusqu'en février 2004 où elle fut hospitalisée pour de l'ascite et des œdèmes. L'ascite était pauvre en protides (6 g/L). Les plaquettes étaient à 86 000, le TP à 48 % avec un facteur V à 47 %, la bilirubine à 25 µM, les AST à 5N, les ALT à 3 N, les PAL à 0,7 N, la GGT à 3 N, l'albumine à 33 g/L. L'examen ophtalmologique était normal. L'ensemble du bilan étiologique restait négatif, les IgA étaient à 5,1 g/L, les IgM à 3,9 g/L. L'ARN du VHC n'était pas détectable, les IgA antitransglutaminase t absentes. À l'échographie et au scanner, le foie était dysmorphique, il y avait une lithiase vésiculaire, la veine porte était dilatée, hépatopète. L'endoscopie montrait des varices œsophagiennes de taille moyenne.

Question 4 : quel(s) examen(s) à visée diagnostique auriez-vous demandé (s) ?

- a) Une nouvelle biopsie hépatique
- b) Une recherche d'anticorps anti soluble liver antigen
- c) Un dosage de la cuprurie
- d) Un dosage de lipase acide lysosomale
- e) Un dosage de transferrine désialylée (CDT)

La malade fut mise sous propranolol et spironolactone. En 6 mois, l'ascite devint difficile à traiter, l'albumine passa à 20 g/L, la bilirubine à 78 µM, et la malade fut adressée à Toulouse pour bilan prétransplantation. Le diagnostic de maladie de Wilson était alors établi (anneau de Kayser,

cuprurie élevée, cuivre hépatique élevé) et la malade mise sous D-pénicillamine. L'ascite resta réfractaire, les tests hépatiques ne s'améliorèrent pas, une péritonite spontanée à pneumocoque survint en novembre 2004, et la malade fut transplantée en janvier 2005. Malgré une hépatite E survenue 1 an après la transplantation elle est actuellement vivante et bien portante.

Bonnes réponses aux questions

Question 1 : e
Question 2 : c
Question 3 : e
Question 4 : a, c, e

Liens d'intérêts : L'auteur déclare les liens d'intérêts suivants : participation à un board (Mayoly-Spindler), invitation à des congrès (Produits Roche). ■

Références

Les références importantes apparaissent en gras

- Senior JR. Alanine Aminotransferase: A Clinical and regulatory tool for detecting liver injury—past, present, and future. *Clin Pharmacol Ther* 2012 ; 92 : 332-9.
- Henrion J. Hépatite ischémique (hypoxique). www.afef.asso.fr/Data/upload/files/FMC/LAC1188%20.pdf
- Renou C, Pariente A, Roque-Afonso AM, Nicand E. Hépatite E autochtone : une maladie émergente et encore méconnue. *Rev Prat* 2012 ; 62 : 903-8.
- Hepatox.** www.afef.asso.fr/liens/Hepatox/index.phtml
- Livertox Database.** www.livertox.nih.gov
- Gleeson D, Heneghan A. British Society of Gastroenterology (BSG) guidelines for management of autoimmune hepatitis. *Gut* 2011 ; 60 : 1611-29.
- Valla D-C. Syndrome de Budd-Chiari. www.afef.asso.fr/Data/upload/files/FMC/LAC1179.pdf
- Duclos-Vallée JC, Ichai P, Chapuis P, Misrahi M, Woimant F. La maladie de Wilson. *Hepato-Gastro* 2006 ; 13.
- Roberts EA, Shilsky MM. Diagnosis and treatment of Wilson disease: an update. *Hepatology* 2008 ; 47 : 2089-111.
- Rautou PE, Cazals-Hatem D, Durand F, Valla D. Atteinte hépatique de l'anorexie mentale. *Hépatogastro* 2007 ; 14.
- Lazo M, Selvin E, Clark JM. Clinical implications of short-term variability in liverfunction test results. *Ann Intern Med* 2008 ; 148 : 348-52.
- Pariente A. Diagnostic des hépatopathies stéatosiques « métaboliques » chez l'adulte. *Rev Prat* 2012 ; 5 : 2012-5.
- Allard JP. Other disease associations with non-alcoholic fatty liver disease (NAFLD).** *Best Practice Res Clin Gastroenterol* 2002 ; 16 : 783-95.
- Brissot P, Loréal O. Surcharges en fer. *Hepato-Gastro* 2011 ; 18 : 413-24.
- Nelson D, Teckman J, Di Bisceglie A, Brenner DA. Diagnosis and management of patients with α 1-Antitrypsin (A1AT) deficiency. *Clin Gastroenterol Hepatol* 2012 ; 10 : 575-80.
- de Ledinghen V, Ratzu V, Causse X, et al. Diagnostic and predictive factors of significant liver fibrosis and minimal lesions in patients with persistent unexplained elevated transaminases. A prospective multi-center study.** *J Hepatol* 2006 ; 45 : 592-9.
- Mauriac P. Gros ventre, hépatomégalie, troubles de la croissance chez les enfants diabétiques traités depuis plusieurs années par l'insuline. *Gaz Hebdo Med Bordeaux* 1930 ; 26 : 402-10.
- Van den Brand M, Elving LD, Drenth JPH, van Krieken JHJM. Glycogenic hepatopathy: a rare cause of elevated serum transaminases in diabetes mellitus. *Neth J Med* 2009 ; 67 : 394-6.