

les types de

Siege ① les pieds sont \geq la vulve en même temps que
les fesses = siege complet (1/3)

② on ne voit que les fesses = siege décomplet (2/3)

③ un seul pied = siege incomplet
est dehors

→ la CAT est la même.

Siege

Pb & Solutions.

① Rotation du dos en arriere \Rightarrow T par enclenchement du menton
(le fetus regarde en haut) sans la ST-physre

\hookrightarrow Tourner le fetus pour qu'il regarde en bas
sans tirer +++ , en empoignant ses hanches.

② Relèvement de bras

\hookrightarrow Manœuvre de Lovset : devisser puis
revisser, sans tirer +++ vers soi.
(90° puis 180° puis 180°)

③ Retention tête dernière.

\hookrightarrow Manœuvre de Mac Roberts

\hookrightarrow Manœuvre de Muricezu

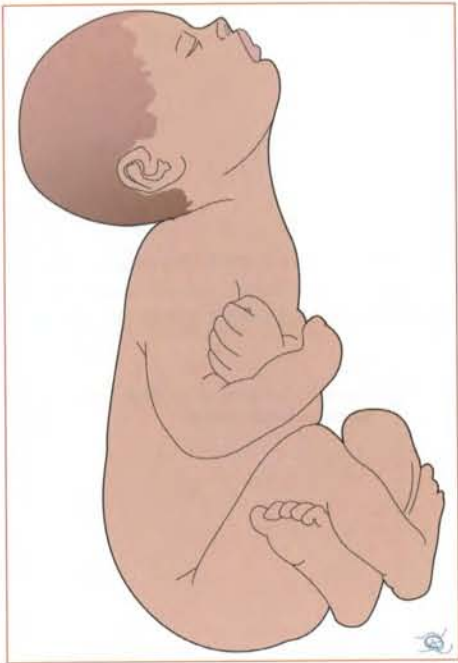

Figure 2 : Présentation du siège. Hyper-déflexion de la tête dans une présentation du siège = contre-indication à la voie basse (trop grand diamètre).

Classification et étiologies

Les variétés de présentation du siège sont définies par la position des membres (tableau 3 chapitre 2).

- Siège complet (moins de 1/3 des cas) : le fœtus est assis « en tailleur » (figures 3, 4, 5).

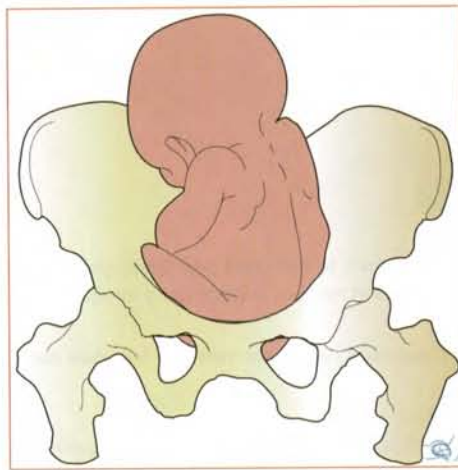


Figure 3 : Présentation du siège. Siège complet (vue de face).

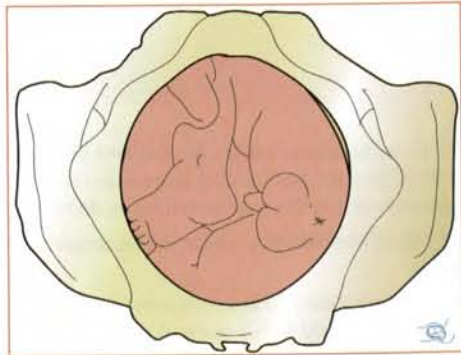


Figure 4 : Présentation du siège. Siège complet (vue inférieure).

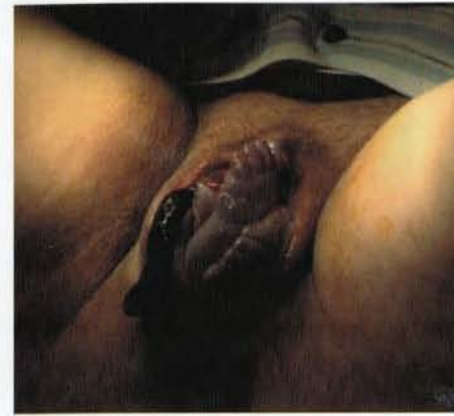

Figure 5 : Présentation du siège. Siège complet, les pieds sont à la vulve en même temps que (ou même avant) les fesses (émission de méconium).

- Siège décompleté, le plus fréquent (2/3 des cas environ) : les membres inférieurs du fœtus sont devant le tronc, les cuisses hyperfléchies sur le bassin et les jambes en extension, ce qui amène les pieds à hauteur de la tête fœtale (figures 6, 7, 8).
- Dans de rares cas, les deux jambes ne sont pas dans la même position, et on parle de siège « incomplet » ou « semi-décompleté » (figure 9).

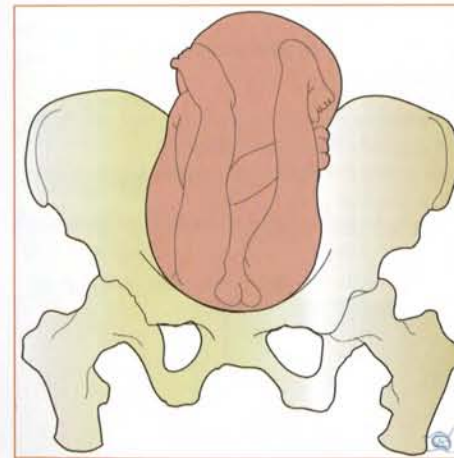


Figure 6 : Présentation du siège. Siège décompleté (vue de face).

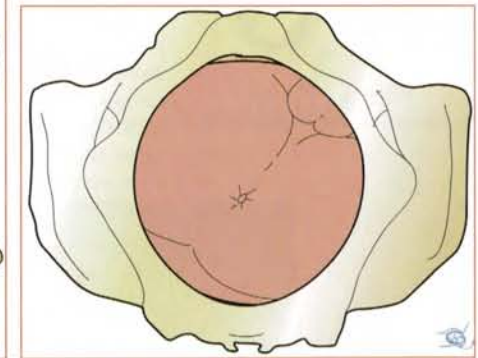
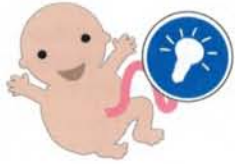

Figure 7 : Présentation du siège. Siège décompleté (vue inférieure).



Tu ne touches rien et tu laisses faire : toute manœuvre intempestive risquerait d'entraîner une dystocie. Tu ne romps jamais la poche des eaux.

Description d'un accouchement du siège selon la technique de Vermelin

Tu essayes de trouver une tablette (figure 15) que tu mets sous les fesses de la patiente (ou une table légèrement plus basse que le lit) [3, 4]. Si tu n'as pas de tablette ou de table, tu te contentes de mettre les mains en corbeille pour recueillir l'enfant. Ensuite le plus dur est de ne rien faire [3, 4]. Tu dois seulement encourager la patiente à pousser lors des contractions utérines et **bien vérifier que le dos du fœtus tourne en avant** :



Figure 15 : Présentation du siège. Planche pour expulsion spontanée (Vermelin)

- La progression est différente en fonction du type de siège : siège complet qui se dégage à l'horizontale (figures 16, 17, 18) ou siège décomplété qui monte verticalement comme un « pain de sucre » (figures 19, 20).

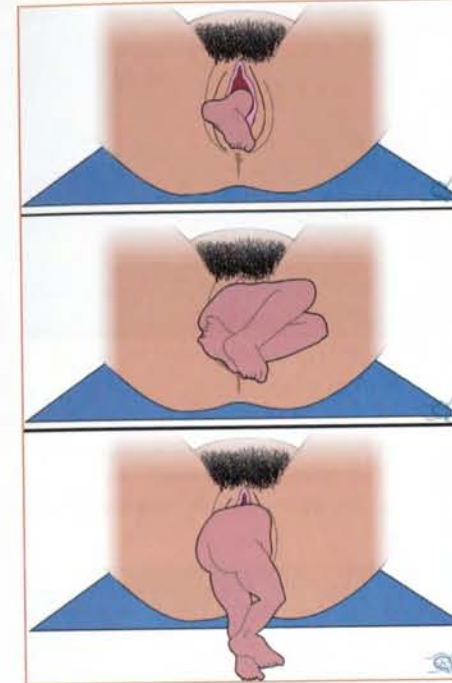


Figure 16 : Présentation du siège. Dégagement du siège complet (vue de face).

Figure 17 : Présentation du siège. Dégagement du siège complet (vue de profil).




Figure 18 : Présentation du siège. Dégagement du siège complet (vue de profil et de face).

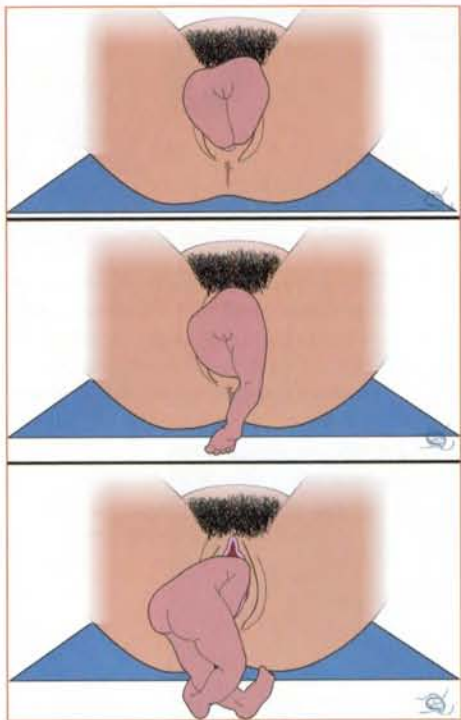


Figure 19 : Présentation du siège. Dégagement du siège décomplété (vue de face).

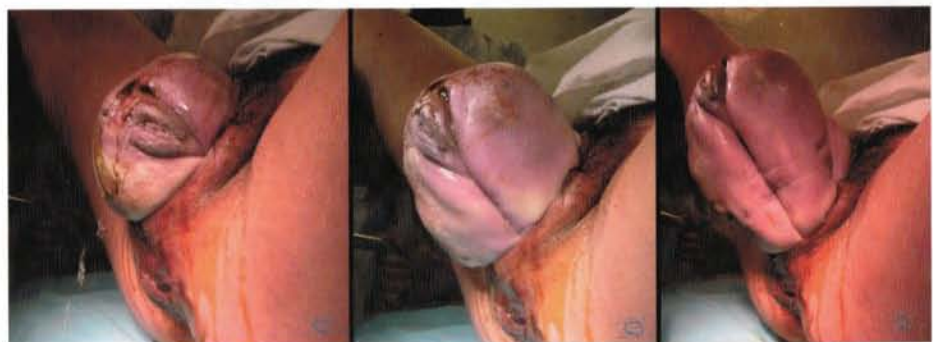

Figure 20 : Présentation du siège. Dégagement du siège décomplété, les fesses « montent au zénith ».

- Lorsque le ventre du fœtus est dégagé, la seule chose que tu peux faire (ce n'est pas essentiel) est de tirer doucement le cordon vers le bas pour réaliser l'anse du cordon ce qui évite une traction excessive sur le cordon lors de l'expulsion des membres supérieurs et de la tête (figure 21).

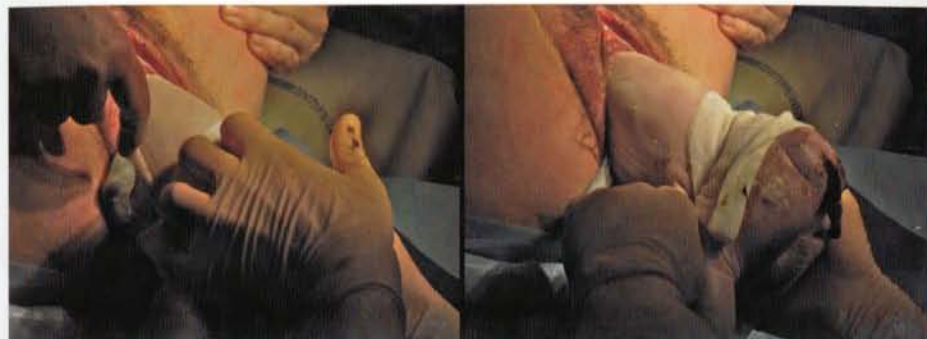


Figure 21 : Présentation du siège. Anse au cordon : faite en tirant doucement le cordon ombilical vers le bas.

- Une fois les membres inférieurs dégagés, le fœtus se redresse sur ses membres inférieurs en prenant appui sur la tablette (ou sur tes mains) pour se dégager de lui-même. Les épaules (figures 22, 23) et la tête (figures 24, 25) sortent spontanément, la tête restant en flexion sous l'influence des contractions utérines et des efforts expulsifs de la mère.

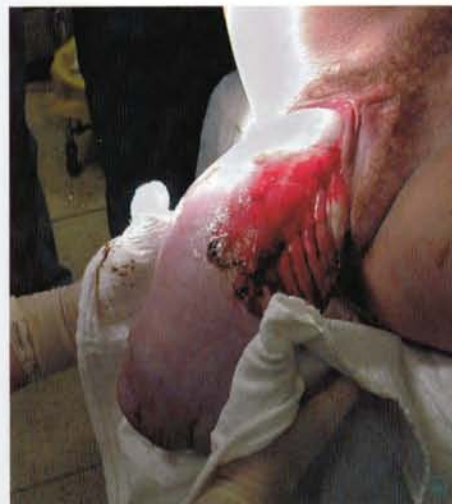

Figure 22 : Présentation du siège. Dégagement de l'épaule antérieure. L'enfant est simplement soutenu par l'opérateur.

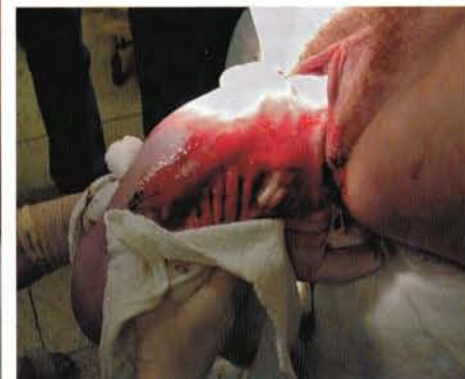

Figure 23 : Présentation du siège. Dégagement de l'épaule postérieure. L'enfant est simplement soutenu par l'opérateur.

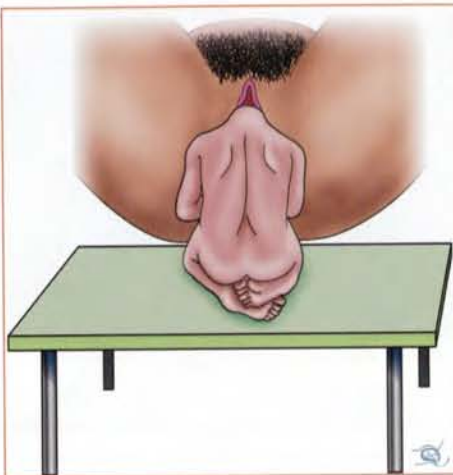

Figure 24 : Présentation du siège. Vermelin : après appui des jambes sur la tablette préparée à cet effet et descente du tronc dans un axe vertical...

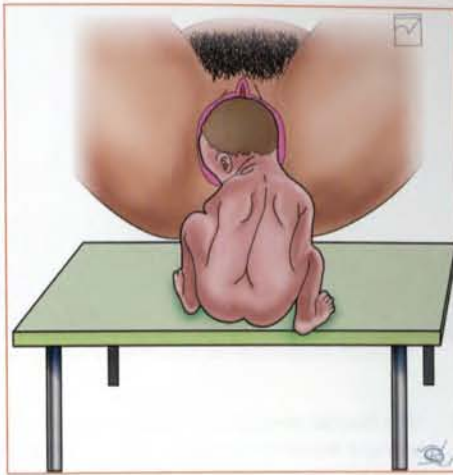

Figure 25 : Présentation du siège. Vermelin : ...on assiste au dégagement spontané de la tête.

Complications du siège : manœuvres

Tu ne fais pas de gestes brusques, tu ne te précipites pas, seule la concentration, la connaissance de certaines manœuvres et une bonne installation te permettront de faire naître cet enfant dans de bonnes conditions.

Rotation du dos en arrière



Pendant l'expulsion, si le dos tourne en arrière (le fœtus va regarder vers le haut). Quand les fesses sont entièrement sorties et que tu constates cette anomalie : **Tu dois agir** sinon le menton va s'accrocher derrière la symphyse pubienne et le fœtus restera « coincé » la tête au-dessus du bassin maternel ! (figure 26).

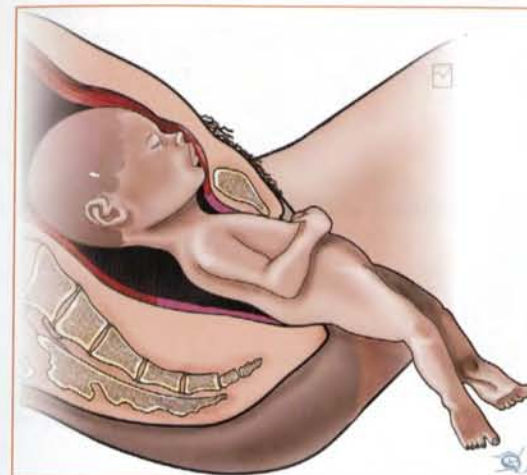

Figure 26 : Présentation du siège. Rotation du dos en arrière : le menton s'accroche à la symphyse pubienne, la tête ne peut pas descendre dans le bassin, c'est une dystocie pratiquement irréductible.



Tu ne dois surtout pas tirer sur le fœtus. **Tu empaumes les hanches des 2 mains et tu tournes fermement le fœtus** (pour que le fœtus regarde vers le bas). Je répète, tu tournes et tu ne tires pas ! Tu dois faire cette manœuvre après la sortie de membres inférieurs mais avant la sortie des épaules.

Relèvement des bras

Le relèvement des bras se produit lors d'une traction intempestive ou de simples stimulations tactiles sur le siège avant l'apparition des épaules à la vulve.



Tu ne dois jamais tirer (en dehors des manœuvres) sur un siège et tu évites de le toucher si tu n'as pas de geste précis à faire.

La progression de la présentation s'arrête au niveau du haut du tronc, la pointe des omoplates n'apparaît pas au niveau de la vulve maternelle (figure 27).

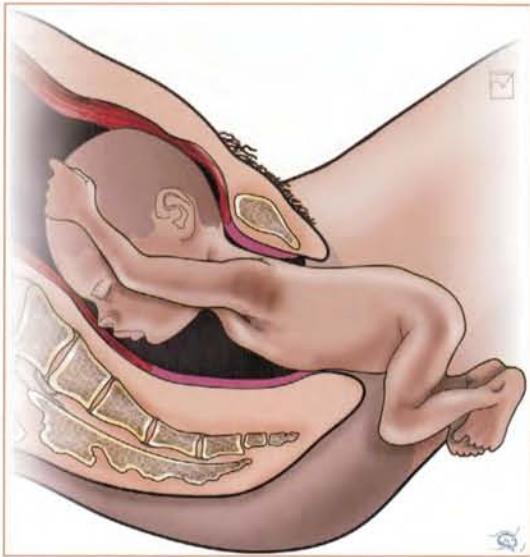

Figure 27 : Présentation du siège. Relèvement des bras : la présentation ne progresse plus.



Tu dois réaliser la manœuvre de Lovset [3, 4] qui consiste à « dévisser puis revisser » le fœtus !

Tu empaumes à deux mains fermement les hanches du fœtus (tes 2 pouces sur le sacrum, tes 2^{ème} et 3^{ème} doigts sur l'aile iliaque) au travers d'un linge ou d'une compresse large (pour que tes mains ne glissent pas) (figures 28, 29).

Tu effectues, **sans tirer vers toi (horizontalement)** mais en tirant l'enfant vers le bas (axe ombilico-coccygien), une rotation du tronc fœtal de 90° (peu importe le côté) pour amener une épaule (dite antérieure) sous la symphyse pubienne (figure 30). Tu continues ta traction vers le bas en faisant une deuxième rotation de 180° qui amène l'épaule postérieure en antérieur, elle se dégage (figures 31, 32). Une troisième rotation de 180° en sens inverse ramène l'ex-épaule antérieure à nouveau en antérieur sous la symphyse et elle se dégage.

Au total, tu as fait une double conversion et demie (un mouvement de 90° et 2 fois un mouvement de 180°) et il n'y a pas d'introduction de la main dans les voies génitales.

Tes mouvements de rotation doivent être fermes et continus. Tu peux être obligé de les répéter deux (voir trois) fois avant d'arriver à dégager doucement une première épaule (conversions multiples).

Une variante consiste à faire les mêmes mouvements de traction vers le bas et de rotation mais quand le moignon de l'épaule apparaît à la vulve sous la symphyse, tu abaisse le bras. Tu mets ton pouce sous l'aisselle du fœtus, ton index et ton majeur le long de son bras, parallèles à celui-ci. Tu abaisse ensuite le bras en lui faisant garder le contact avec la face antérieure du thorax fœtal : « on fait se moucher le fœtus » (figures 33, 34).

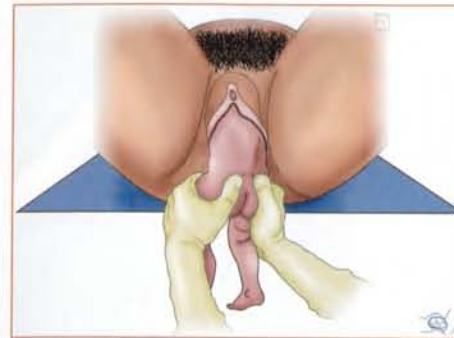

Figure 28 : Manœuvre de Lovset : empaumer les hanches du fœtus, et prendre appui sur le sacrum avec les pouces (on peut prendre une compresse ou un linge sec pour ne pas glisser).

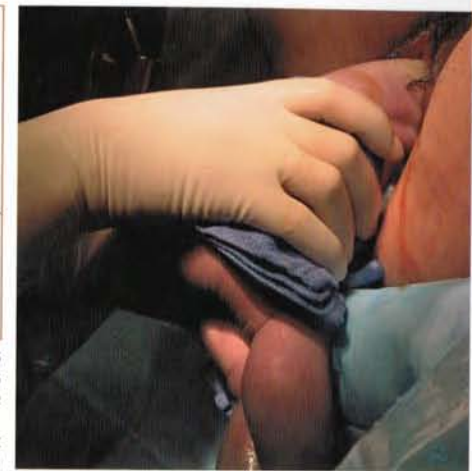

Figure 29 : manœuvre de Lovset (empaumer les hanches du fœtus)

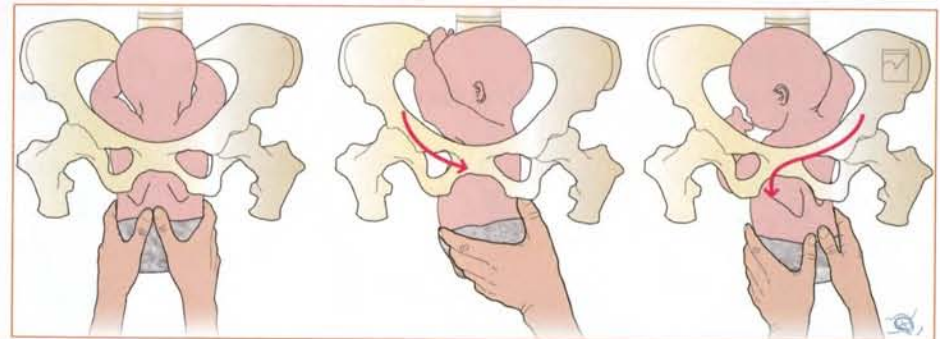
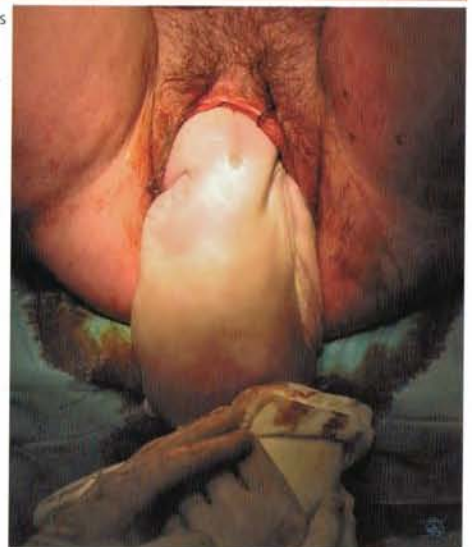
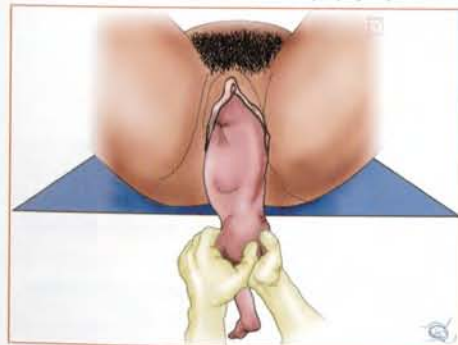

Figure 30 : Manœuvre de Lovset : faire tourner le fœtus dans le pas de vis que représente le bassin maternel.

Figure 32 : manœuvre de Lovset (rotation de 90° pour amener une épaule sous la symphyse)

Figure 31 : Manœuvre de Lovset : première rotation (de 90°) qui amène l'épaule antérieure sous la symphyse pubienne.



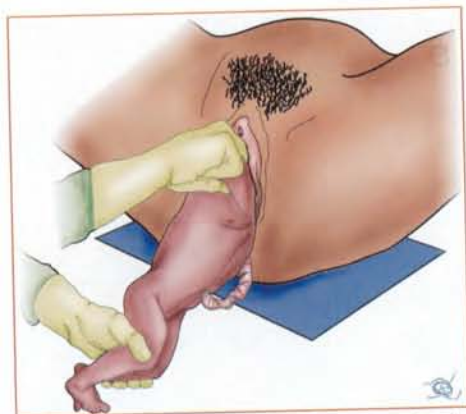


Figure 33 : Extraction du bras en mettant l'index et le médius en attelle sur l'humérus de l'enfant. Tu pousses le bras vers le bas.

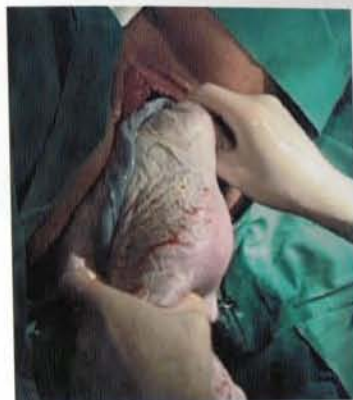
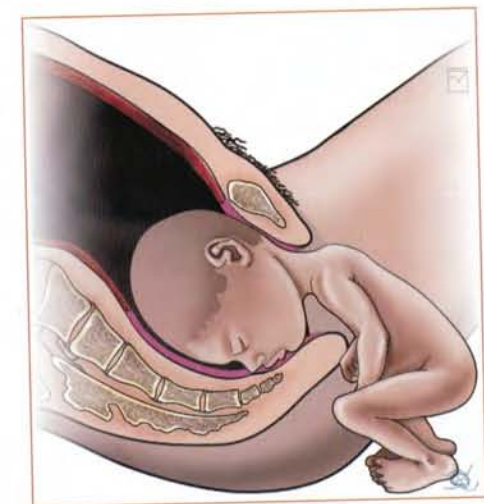
Figure 34 : Extraction du bras en mettant l'index et le médius en attelle sur l'humérus de l'enfant. Tu pousses le bras vers le bas.

Rétention de tête dernière

L'expulsion du fœtus s'arrête après l'expulsion des épaules, la tête fœtale reste coincée dans le bassin maternel (figure 35).

Figure 35 : Présentation du siège. Rétention de la tête dans l'excavation.



Que faire ?

Dans un premier temps, tu essayes une manœuvre de Mac Roberts (cette manœuvre sera décrite dans le chapitre 6 pour traiter la dystocie des épaules).

La flexion exagérée des cuisses de la patiente accompagnée d'une forte pression sus-pubienne peut aider à descendre la tête fœtale.



Si rien ne se passe...

Tu devras réaliser une manœuvre de Mauriceau [4] [3].

Tu poses le ventre de l'enfant à cheval sur ton avant-bras droit (si tu es droitier) en passant entre ses cuisses, ta main remonte vers la face fœtale. Tu introduis ton index et ton majeur dans la bouche du fœtus loin jusqu'à la base de la langue (figures 36, 37). Tu places ton autre main sur la base du cou fœtal en arrière pour avoir une prise symétrique de la tête fœtale.

Tes deux mains **ensembles** impriment un mouvement de flexion à la tête fœtale puis d'enroulement sans traction, autour de la symphyse pubienne maternelle : le trajet sera d'abord vers le bas, puis horizontal puis vers le haut (figure 38).

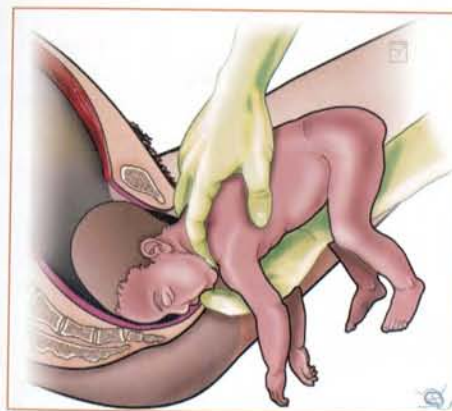

Figure 36 : Manœuvre de Mauriceau (premier temps) : vue de profil.

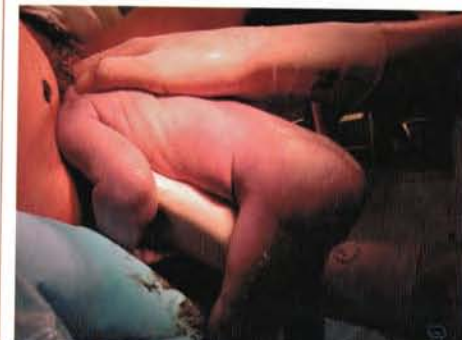

Figure 37 : Manœuvre de Mauriceau : premier temps, le nouveau-né est mis à cheval sur le bras de l'opérateur qui introduit son index sur la langue. L'autre main se place sur le cou.

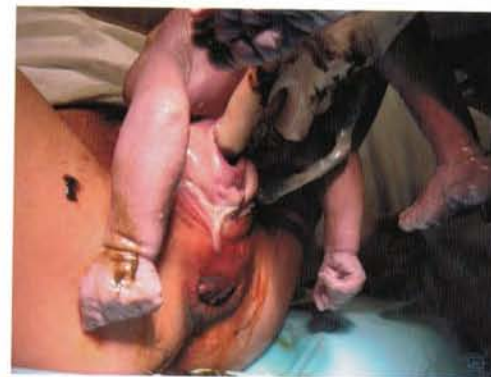

Figure 38 : Manœuvre de Mauriceau : deuxième temps, l'index initie un mouvement de flexion de la tête, le bras inférieur de l'opérateur remonte le nouveau-né.