



Chapitre 26

Hémorragie méningée

M. GIROT

Points essentiels

- L'hémorragie sous-arachnoïdienne (HSA) est une urgence vitale avec près de la moitié des patients qui décèdent et un tiers qui gardent de lourdes séquelles.
- En France, son incidence est estimée à 2,8/100 000 habitants avec une nette prédisposition féminine.
- Le mode de révélation est le plus souvent une céphalée intense à début brutal, dite en coup de tonnerre (CCT) quand l'installation se fait en moins d'une minute (50 % des cas) mais elle peut s'installer en 1-5 minutes (20 % des cas), voire en plus de 5 minutes (30 %).
- Les céphalées peuvent être l'unique point d'appel dans plus d'un tiers des cas.
- Parmi les patients admis pour une CCT seuls 11 à 25 % auront une HSA.
- Tout patient admis aux urgences pour une céphalée brutale, sévère et isolée doit bénéficier d'un scanner cérébral non injecté, puis d'une ponction lombaire si celui-ci est négatif (idéalement dans les 12 heures après l'installation de la céphalée avec une recherche de pigments xanthochromiques dans le LCR).
- Lorsque le diagnostic d'HSA est porté, la prise en charge repose sur un transfert sans délai en milieu spécialisé afin de bénéficier du plateau technique, de traiter l'anévrisme et de prévenir les complications propres à cette pathologie (resaignement et vasospasme).

extême non ?

Correspondance : Pôle de l'Urgence, Hôpital Roger Salengro, rue Émile-Laine, 59037 Lille Cedex.
Tél. : 03 20 44 69 09 – Fax : 03 20 44 58 15.
E-mail : marie.girot@chru-lille.fr

La présentation clinique d'un patient victime d'une hémorragie sous-arachnoïdienne (HSA) non traumatique est extrêmement variable allant de la mort subite à la céphalée inhabituelle comme seul point d'appel. Le diagnostic est difficile et la prise en charge un challenge au vue du pronostic très sombre de cette pathologie. Près de la moitié des patients décèdent et un tiers des patients gardent de lourdes séquelles (1). Mais un diagnostic et un traitement rapide permettent d'améliorer ce pronostic. Du fait de l'utilisation de traitements complexes et des complications fréquentes, la prise en charge de ces patients ne peut s'envisager qu'en centres spécialisés, associant plateau technique d'imagerie interventionnelle, soins intensifs neurovasculaire, neuroréanimation, et neurochirurgie (2). Malgré une présentation clinique typique de céphalée soudaine, d'emblée maximale qui domine la présentation clinique de nos manuels d'enseignement, le diagnostic reste difficile avec un nombre d'erreur diagnostique ou de diagnostic tardif de l'ordre de 12 % en particulier pour les formes purement céphalalgique (2). Les HSA représentent 3 % des patients admis pour céphalées aux urgences (3).

1. Épidémiologie

L'incidence annuelle des HSA est estimée dans le monde à 8 cas/100 000 habitants et concerne majoritairement les femmes (70 %) ; en France, le registre des accidents vasculaires cérébraux de Dijon fournit une estimation d'incidence assez basse à 2,8/100 000 habitants (4). L'incidence augmente avec l'âge jusqu'à 50 ans puis se stabilise en plateau. Les anévrismes intracrâniens sont des lésions fréquentes dans la population générale, leur prévalence est estimée entre 1 et 5 % de la population. Ces anévrismes sont souvent de petite taille et une HSA ne se produit que dans 20 à 50 % des cas (5). Les anévrismes non rompus ont un risque de rupture variant entre 0,05 % et 6 % selon la taille. Après un premier épisode d'HSA, le risque est multiplié par 10 (6). Les principaux facteurs de risque d'HSA sont le tabac, l'HTA, l'alcool. Dans 90 % des cas, l'HSA est une maladie sporadique mais il existe des formes familiales ; un antécédent d'HSA chez un parent au premier degré multiplie par 6 le risque d'HSA (7). L'HSA est, par ailleurs, une complication fréquente de la polykystose rénale.

2. Présentation clinique d'une HSA

En dehors d'un tableau de mort subite qui surviendrait dans 10 % des cas, les symptômes évocateurs d'une HSA sont : une céphalée soudaine et sévère, des signes d'irritation méningée tels que des nausées, des vomissements, une photophobie et une raideur méningée, des troubles de la conscience transitoires ou pas (retrouvés dans 50 % des cas), des crises d'épilepsie (dans 6 % des cas) et enfin des signes neurologiques focaux tels que des troubles phasiques ou des

déficits sensitivo-moteur (2). La raideur de nuque, présente chez 70 % des patients, peut mettre plusieurs heures à s'installer et donc manquer lors de l'examen initial. Une atteinte de la 3^e paire crânienne (en rapport avec la rupture d'un anévrisme de l'artère communicante postérieure) est décrite chez 10 à 15 % des patients. Elle se manifeste plus souvent par une mydriase que par une paralysie oculomotrice. L'HSA peut s'accompagner d'une hémorragie intraoculaire, le plus souvent du vitré, constituant alors un syndrome de Terson. Ce syndrome est rencontré plus volontiers au cours des HSA de haut grade et s'associe alors à un mauvais pronostic.

La présence d'une céphalée intense à début brutal, dite « horaire » peut être l'unique point d'appel dans un tiers des cas (8). Cette céphalée intense dite en coup de tonnerre (CCT) est définie selon l'IHS par une installation en moins d'une minute avec une durée d'au moins une heure mais pouvant perdurer jusqu'à 10 jours. Parmi les patients admis pour une HSA sur le mode céphalalgique, 50 % d'entre eux décrivent une CCT, 20 % une céphalée s'étant installée entre 1-5 minutes et 30 % une céphalée s'étant installée en plus de 5 minutes (3). Habituellement la céphalée est persistante mais occasionnellement elle peut être de durée plus courte. La valeur prédictive positive pour faire un diagnostic d'HSA face à une CCT dans un service d'urgence est faible : 11 à 25 % des patients admis pour une CCT auront en pratique une HSA (3, 9) ; la vitesse d'installation d'une céphalée sévère ne peut être le seul élément fiable pour identifier les patients à risque d'HSA.

Chez 20 à 50 % des patients avec HSA, la céphalée révélant l'HSA a été précédée dans les jours ou les semaines antérieurs par un épisode analogue mais résolutif appelé « céphalée sentinelle » ou « épistaxis méningé ». Ceci n'est pas pathognomonique de l'HSA et le lien avec l'évènement hémorragique reste très discuté et non admis par tous les experts, la plupart des anévrismes restent asymptomatiques avant leur rupture. L'existence de céphalées sentinelles a été probablement surestimée sur des registres rétrospectifs et n'apportent rien à la démarche diagnostique (2, 3).

Les HSA peuvent être classées selon leur gravité clinique. La plus ancienne classification est celle de Hunt et Hess mais sa reproductibilité interobservateur est médiocre. Elle devrait être remplacée par la classification de la World Federation of Neurosurgical Societies (WFNS), basée sur le score de Glasgow et la présence d'un déficit moteur (10). Elle est détaillée dans le tableau 1 corrélé au pronostic clinique. Dans le seul registre de population français (Dijon) portant sur les patients admis pour une HSA entre 1985 et 2006, la présentation clinique des patients répartie selon la classification de Hunt et Hess retrouvait 42 % des patients diagnostiqués au stade 1 (asymptomatique ou avec céphalée minime), 29 % au stade II (céphalée modérée à sévère, raideur de nuque), 7 % au stade III (sommolence, confusion, déficit focal minime), 5 % au stade IV (coma léger, déficit focal, troubles végétatifs) et 17 % au stade V (coma profond) (4).

Tableau 1 – Classification de la *World Federation of Neurosurgical Societies* (WFNS) pour la gravité des hémorragies sous-arachnoïdiennes.

Grade	Score de Glasgow	Déficit moteur	Mauvaise évolution à 6 mois (%)
I	15	Absent	13
II	13-14	Absent	20
III	13-14	Présent	42
IV	7-12	Présent ou absent	51
V	3-6	Présent ou absent	68

3. Investigations pour une suspicion d'hémorragie méningée (2)

3.1. Quelle imagerie ?

Tout patient admis aux urgences pour une céphalée brutale et sévère (maximale en quelques minutes et ayant duré au moins une heure, c'est-à-dire que l'on va au-delà de la définition stricte de la CCT) doit bénéficier d'un scanner cérébral non injecté ; immédiatement s'il existe des troubles de la conscience. Il doit être interprété par un radiologue expérimenté. Le plus souvent, la présence d'une hyperdensité spontanée dans les espaces sous-arachnoïdiens est évidente. Le sang est alors volontiers localisé au niveau des citernes de la base du crâne, dans les scissures inter-hémisphériques ou sylviennes (à la différence de l'HSA traumatique plus souvent présente dans les scissures corticales). De plus, le scanner permet de mettre en évidence des complications : hydrocéphalie, hématome intraparenchymateux, œdème cérébral. Parfois, une image directe de l'anévrisme est visualisée en particulier quand il est calcifié ou de grande taille. Il existe plusieurs classifications tomodensitométriques qui permettent de quantifier l'abondance de l'hémorragie. La plus utilisée est l'échelle modifiée de Fisher qui permet la prédiction du risque secondaire d'infarctus cérébral (11). Un faux négatif sur un scanner cérébral est retrouvé dans 2 % des cas dans les 12 premières, dans 7 % des cas dans les 24 premières heures. Le sang dans les espaces méningés est résorbé au bout de 10 jours.

3.2. Quand et comment examiner le LCR ?

La ponction lombaire n'a aucune indication lorsque le diagnostic d'HSA est réalisé à l'aide du scanner cérébral. Elle ne doit jamais être entreprise avant lui. Elle est indiquée chez un patient dont la suspicion clinique d'HSA est forte et dont le scanner cérébral est normal. La présence de sang est alors évocatrice mais peut être difficile à distinguer d'une ponction traumatique. La présence de liquide

Tableau 2 – Principales causes de céphalée brutale sévère.

- **Hémorragie sous-arachnoïdienne spontanée (non traumatique)**
- **Autres céphalées secondaires**
 - Origine vasculaire : thrombose veineuse cérébrale, hémorragie intracrânienne, intraventriculaire, hématome extra-dural ou sous-dural, infarctus cérébral, dissection artérielle, vascularite, encéphalopathie postérieure et syndrome de vasoconstriction réversible
 - Origine infectieuse : méningite ou encéphalite
 - Hydrocéphalie aiguë – exemple du kyste colloïde du V3
 - Tumeur intracrânienne incluant l'apoplexie hypophysaire
 - Hypotension intracrânienne (spontanée ou sur brèche)
 - Métabolique – exemple du phéochromocytome
- **Céphalées primaires**
 - Céphalée en coup de tonnerre primaire
 - Migraine
 - Algie vasculaire de la face
 - Céphalées associées à l'activité physique, sexuelle, à la toux

le labo 2 - t-il de quoi traiter le LCR?

xanthochromique (pigments) affirme le diagnostic mais cet aspect ne peut être retrouvé avant un délai de 12 heures après la survenue de l'HSA ; il persiste en revanche plusieurs jours. Il est recommandé que ce geste soit réalisé par un médecin expérimenté et son timing discuté avec le neurologue ou le neurochirurgien en fonction des hypothèses (suspicion de méningite vs. suspicion d'HSA).

Si le scanner cérébral non injecté ainsi que l'analyse du LCR (incluant la **spectrophotométrie**) sont normaux chez un patient ayant présenté une céphalée brutale et intense datant de moins de 2 semaines, le diagnostic d'HSA peut être écarté mais d'autres hypothèses diagnostiques (**Tableau 2**) doivent être envisagées et discutées avec le neurologue avant de retenir une céphalée primaire.

Pour les patients se présentant au-delà de 2 semaines après la céphalée brutale, du fait de la faible sensibilité du scanner non injecté et du LCR, un avis spécialisé est justifié pour discuter des examens de première intention.

4. Prise en charge d'une hémorragie méningée (2)

Lorsque le diagnostic d'HSA est porté, le patient doit être transféré sans délai en milieu spécialisé : soins intensifs neurovasculaire, neuroréanimation, et/ou neurochirurgie. Ce transfert rapide est justifié par la nécessité de compléter les investigations, de traiter l'anévrisme s'il en est la cause et enfin de prévenir les complications propres à cette pathologie (resaignement et vasospasme).

4.1. Bilan étiologique

Au-delà de l'imagerie morphologique visualisant l'HSA, d'autres investigations sont nécessaires pour envisager les causes possibles à ce saignement. Dans la grande majorité des cas (75 %), l'HSA est en rapport avec la rupture d'un

anévrisme intracrânien, dans 20 % des cas aucune cause n'est identifiée (dans un cas sur deux il s'agit d'une HSA perimésencéphalique isolée, dite idiopathique) et dans 5 % des cas l'hémorragie est en relation avec une malformation artérioveineuse cérébrale ou médullaire, une dissection artérielle, une tumeur, une vascularite ou d'origine toxique.

Le diagnostic de l'origine de l'HSA est actuellement réalisé par angioscanner. Cet examen d'interprétation délicate doit être réalisé dans un service de neuroradiologie. Il permet de localiser l'anévrisme, d'en mesurer la taille du sac et du collet et d'étudier les rapports vasculaires par une reconstruction tridimensionnelle. La précision et la sensibilité de l'examen sont maintenant devenues suffisantes pour décider du choix thérapeutique. Néanmoins, la sensibilité de l'angioscanner est insuffisante pour les anévrysmes de petit diamètre, notamment < 3mm. Le recours à l'angiographie devient alors nécessaire. Celle-ci peut également ne pas mettre en évidence d'anévrisme du fait du spasme vasculaire ou de la présence d'un hématome. La règle est alors la répétition de l'examen après 8 jours.

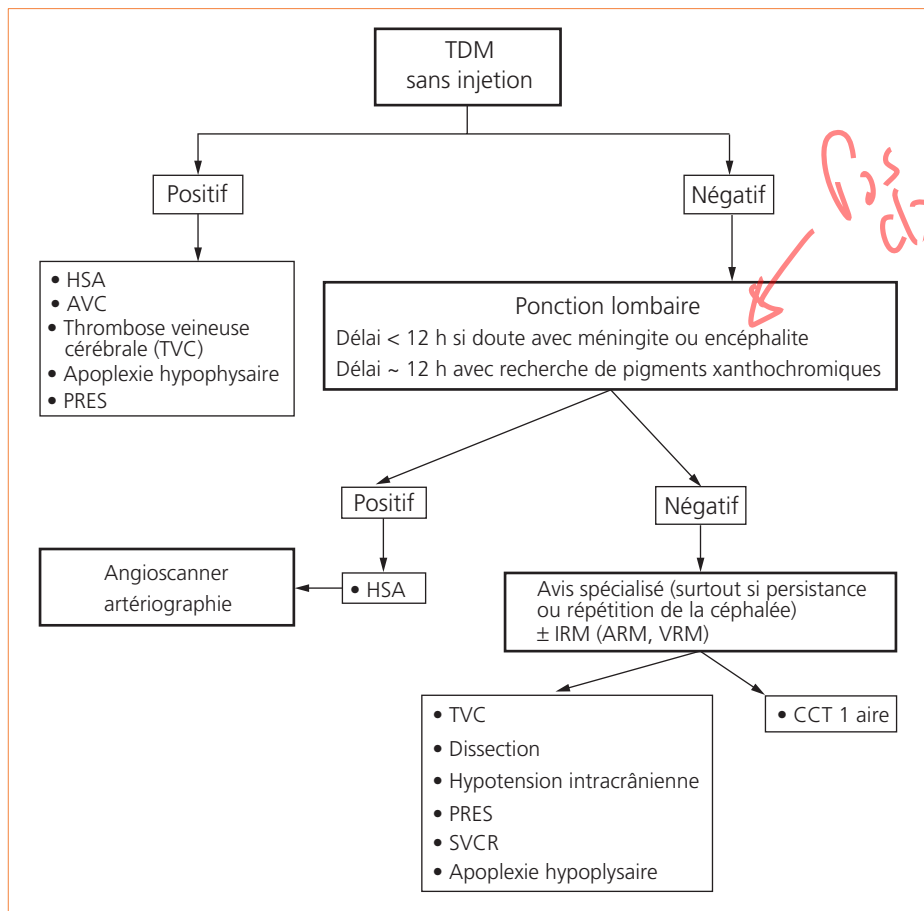
4.2. Traitement chirurgical

Il débute par la réalisation d'une craniotomie large suivie d'une dissection microchirurgicale va permettre d'exposer l'artère porteuse et son anévrisme de manière à permettre l'application d'un clip sur le sac anévrysmal, sans occlure l'artère. La mise en place de clips temporaires peut faciliter la dissection. La durée du clampage ne doit pas excéder 20 minutes sous peine d'une altération du pronostic neurologique à 3 mois.

4.3. Traitement endovasculaire

Le cathétérisme cérébral est réalisé à partir d'une artère périphérique, le plus souvent l'artère fémorale. À partir du cathéter porteur, un microcathéter est monté au contact de l'anévrisme dans lequel sont alors déployées de petites spires en platine ou coils. D'abord réservée aux anévrysmes à collet étroit, la technique s'est étendue à des anévrysmes de morphologie moins favorable grâce au développement de techniques de *remodeling* et des prothèses endovasculaires. Le risque de rupture anévrysmale au cours de la procédure est évalué à 4 % (12). Dans cette éventualité, la seule stratégie est de poursuivre pour sécuriser au plus vite la brèche par voie endovasculaire. Le saignement peut être à l'origine d'une hydrocéphalie obstructive et nécessiter la mise en place urgente d'une dérivation ventriculaire externe. Le risque de complications thrombotiques au cours de la procédure est estimé entre 3 et 8 % (13). Selon sa situation et sa morphologie, le thrombus peut faire l'objet d'une thrombectomie mécanique. On peut aussi faire appel à un traitement thrombolytique tels que l'activateur tissulaire du plasminogène ou à un antiagrégant plaquettaire puissant. Lorsqu'il existe une indication de drainage ventriculaire du fait d'une hydrocéphalie aiguë liée à l'HSA, la dérivation doit être posée avant la procédure neuroradiologique pour réduire le risque de survenue d'un hématome sur le trajet du cathéter de dérivation.

Tableau 3 – Algorithme de prise en charge devant une céphalée en coup de tonnerre (CCT). PRES, syndrome d'encéphalopathie postérieure réversible ; SVCR, syndrome de vasoconstriction cérébrale réversible.



L'occlusion de l'anévrisme par voie endovasculaire s'est imposée comme la modalité de traitement la plus habituelle. Cette prééminence a été établie à la suite de l'étude randomisée ISAT qui a inclu 2 143 patients. La plupart des patients était en bon grade clinique (WFNS ≤ 2) porteurs d'un anévrisme de petite taille (< 10 mm) de la circulation antérieure. À un an, le risque de mauvaise évolution était de 23,7 % après *coiling* contre 30,6% après *clipping*, soit une réduction du risque relatif de 24 % [IC95 % : 12-33 %] (14).

La chirurgie doit être réalisée dans les 3 jours qui suivent la rupture, idéalement dans les premières 24 heures. Il convient d'éviter d'entreprendre une chirurgie entre le 4^e et le 10^e jour, période qui expose aux plus mauvais résultats. De même, le traitement endovasculaire doit être entrepris au plus vite, au maximum dans les 3 premiers jours qui suivent la rupture.

Références

1. Rinkel G.J., Algra A. Long-term outcomes of patients with aneurysmal subarachnoid haemorrhage. *Lancet Neurol* 2011 ; 10 : 349-56.
2. Bederson J.B., Connolly E.S. Jr, Batjer H.H., Dacey R.G., Dion J.E., Diringer M.N., Duldner J.E. Jr, Harbaugh R.E., Patel A.B., Rosenwasser R.H. American Heart Association. Guidelines for the management of aneurysmal subarachnoid hemorrhage: a statement for healthcare professionals from a special writing group of the Stroke Council, American Heart Association. *Stroke*. 2009 ;40 :994-1025.
3. Al-Shahi R., White P.M., Davenport R.J., Lindsay K.W.. Subarachnoid haemorrhage. *BMJ* 2006 ; 29 ; 333 : 235-40.
4. Biotti D., Jacquin A., Boutarbouch M., Bousquet O., Durier J., Ben Salem D., Ricolfi F., Beaurain J., Osseby G.V., Moreau T., Giroud M., Béjot. Trends in case-fatality rates in hospitalized nontraumatic subarachnoid hemorrhage: results of a population-based study in Dijon, France, from 1985 to 2006. *Neurosurgery*. 2010 ; 66 : 1039-1043Y.
5. Brisman J.L., Song J.K., Newell D.W. Cerebral aneurysms. *N Engl J Med* 2006 ; 355 : 928-39.
6. Investigators. Unruptured intracranial aneurysms-risk of rupture and risks of surgical intervention. *N Engl J Med* 1998 ; 339 : 1725-33.
7. Bromberg J.E., Rinkel G.J., Algra A., Greebe P., van Duyn C.Mv, Hasan D., *et al*. Subarachnoid haemorrhage in first and second degree relatives of patients with subarachnoid haemorrhage. *BMJ* 1995 ; 311 : 288-9.
8. Schwedt T.J., Matharu M.S., Dodick D.W. Thunderclap headache.*Lancet Neurol*. 2006 ; 5 : 621-31.
9. Linn F.H., Rinkel G.J., Algra A., van Gijn J. Headache characteristics in subarachnoid haemorrhage and benign thunderclap headache.*J Neurol Neurosurg Psychiatry*. 1998 ; 65 : 791-3.
10. Teasdale G.M., Drake C.G., Hunt W., Kassell N., Sano K., Pertuiset B., De Villiers J.C. A universal subarachnoid hemorrhage scale: Report of a committee of the world federation of neurosurgical societies. *J Neurol Neurosurg Psychiatry* 1988 ; 51 : 1457.
11. Claassen J., Bernardini G.L., Kreiter K., Bates J., Du Y.E., Copeland D., Connolly E.S., Mayer S.A. Effect of cisternal and ventricular blood on risk of delayed cerebral ischemia after subarachnoid hemorrhage: The fisher scale revisited. *Stroke* 2001 ; 32 : 2012-20.
12. Cloft H.J., Kallmes D.F. Cerebral aneurysm perforations complicating therapy with Guglielmi detachable coils: A meta-analysis. *AJNR Am J Neuroradiol* 2002 ; 23 : 1706-9.
13. Qureshi AI, Luft A.R., Sharma M., Guterman L.R., Hopkins L.N. Prevention and treatment of thromboembolic and ischemic complications associated with endovascular procedures: Part ii--clinical aspects and recommendations. *Neurosurgery* 2000 ; 46 : 1360-75 ; discussion 1375-66.
14. Molyneux A., Kerr R., Stratton I., Sandercock P., Clarke M., Shrimpton J., Holman R. International Subarachnoid Aneurysm Trial Collaborative G. International subarachnoid aneurysm trial (isat) of neurosurgical clipping versus endovascular coiling in 2143 patients with ruptured intracranial aneurysms: A randomised trial. *Lancet* 2002 ; 360 : 1267-74.